



HAL
open science

Terminologie à utiliser pour l'étude et la prise en charge des échinococcoses : adaptation du consensus international à la langue française

A.P. Bellanger, K. Achour, S. Barkati, C. Bastid, S. Bresson-Hadni, B.
Delaere, C. Dziri, B. Gottstein, M. Kachani, G. Manton, et al.

► To cite this version:

A.P. Bellanger, K. Achour, S. Barkati, C. Bastid, S. Bresson-Hadni, et al.. Terminologie à utiliser pour l'étude et la prise en charge des échinococcoses : adaptation du consensus international à la langue française. Bulletin de l'Académie Nationale de Médecine, 2021, 205 (8), pp.1028-1059. 10.1016/j.banm.2021.06.016 . anses-03434920

HAL Id: anses-03434920

<https://anses.hal.science/anses-03434920>

Submitted on 16 Oct 2023

HAL is a multi-disciplinary open access archive for the deposit and dissemination of scientific research documents, whether they are published or not. The documents may come from teaching and research institutions in France or abroad, or from public or private research centers.

L'archive ouverte pluridisciplinaire **HAL**, est destinée au dépôt et à la diffusion de documents scientifiques de niveau recherche, publiés ou non, émanant des établissements d'enseignement et de recherche français ou étrangers, des laboratoires publics ou privés.



Distributed under a Creative Commons Attribution - NonCommercial 4.0 International License

1 **Terminologie à utiliser pour l'étude et la prise en charge des échinococcoses : adaptation**
2 **du consensus international à la langue française.**

3 *Terminology to be used in the field of echinococcosis : adapting the international*
4 *consensus to the French language.*

5

6 Bellanger Anne-Pauline (Orcid ID : 0000-0003-4144-476X)^{1,2}, Achour Karima³, Barkati
7 Sapha⁴, Bastid Christophe⁵, Bresson-Hadni Solange^{2,6}, Delaere Bénédicte⁷, Dziri Chadli⁸,
8 Gottstein Bruno⁹, Kachani Malika¹⁰, Manton Georges¹¹, Umhang Gérald¹², Wallon
9 Martine¹³, Vuitton Dominique Angèle (Orcid ID : 0000-0003-0043-3896)^{2,11}.

10

11 ¹Laboratoire de Parasitologie-Mycologie, CHU de Besançon, 25030 Besançon, France

12 ²Centre National de Référence des Echinococcoses, CHU de Besançon, 25030 Besançon,
13 France

14 ³Chirurgie thoracique, CHU Lamine Debaghine ex-Maillot, Alger, Algérie

15 ⁴Service des maladies infectieuses, Département de Médecine et Service de Microbiologie
16 médicale, Département clinique de médecine de laboratoire, Centre Universitaire de Santé
17 McGill, Montréal, Canada; Centre J.D. MacLean pour Maladies Tropicales, Université
18 McGill, Montréal, Canada

19 ⁵Hépto-gastroentérologue, 7 rue Félix Eboué, 13002 Marseille, France

20 ⁶Division de Médecine Tropicale et Humanitaire et Département de Gastroentérologie et
21 Hépatologie, Hôpitaux Universitaires de Genève, Genève, Suisse

22 ⁷Maladies Infectieuses, Site Godinne, CHU de Namur, 5000 Namur, Belgique

23 ⁸Chirurgie Générale, Faculté de Médecine de Tunis - Université El Manar, Tunis, et Medical
24 Simulation Center – HONORIS United Universities – Tunis, Tunisie

25 ⁹Institut des maladies infectieuses, Faculté de médecine, Université de Berne, Bern, Suisse

26 ¹⁰ College of Veterinary Medicine, Western University of Health Sciences, Californie, USA.

27 ¹¹ Université Bourgogne Franche-Comté, 25030 Besançon, France

28 ¹² Agence Nationale de Sécurité Sanitaire de l'Alimentation, de l'Environnement et du Travail
29 (Anses), Unité de surveillance et éco-épidémiologie des animaux sauvages (LRFSN),
30 Laboratoire National de Référence *Echinococcus* spp., Malzéville, France

31 ¹³ Institut de Parasitologie-Mycologie Médicale, Hôpital de la Croix-Rousse, 69004 Lyon

32

33 **Adresse de correspondance** : Anne-Pauline Bellanger, Laboratoire de Parasitologie-
34 Mycologie, CHU de Besançon, 25000 Besançon, France. Fax 33 (0)3 70 63 23 64. Tel 33 (0)3
35 70 63 23 51; E-mail: apbellanger@chu-besancon.fr (Orcid ID : 0000-0003-4144-476X)

36

37

38 **The authors declare no conflict of interest.**

39 **Résumé**

40 Les échinococcoses sont des zoonoses touchant les humains de manière accidentelle et leur
41 prise en charge implique l'intervention de spécialistes issus de nombreuses disciplines. Un
42 consensus a récemment été obtenu par l'Association Mondiale de l'Echinococcose sur la
43 standardisation de la terminologie internationale, en anglais.

44 Un Groupe de Travail Francophone multidisciplinaire a été constitué pour proposer une
45 adaptation spécifique à la langue française, en prenant en compte les principales régions du
46 monde francophone endémiques pour les échinococcoses.

47 Les principaux changements adoptés sont : 1) la dénomination des différentes maladies
48 associées au développement du métacestode des différentes espèces d'échinocoques,
49 « échinococcose kystique », « échinococcose alvéolaire » et « échinococcose néotropicale »;

50 2) la restriction de l'usage de l'adjectif « hydatique » au stade larvaire du cluster d'espèces
51 *Echinococcus granulosus sensu lato* ; 3) l'harmonisation des expressions qui décrivent la
52 structure des kystes ; 4) la mise en cohérence avec la terminologie internationale de la
53 dénomination des ex-« vésicules filles », qui sont désormais appelées « kystes filles ».

54 Concernant le traitement chirurgical de l'échinococcose kystique, le système de description et
55 l'acronyme « AORC », identique en français et en anglais pour Abord/Approach,
56 Ouverture/Opening, Résection/Resection, Complétude/Completeness, ont été retenus.

57 L'adoption de cette nouvelle terminologie est essentielle pour la cohérence des publications et
58 des ouvrages pédagogiques, et surtout pour une meilleure compréhension de la transmission
59 de ces maladies et une meilleure prise en charge des patients.

60

61 **Mots clés** : échinococcose ; langue française ; terminologie ; couche

62 **Abstract**

63 Echinococcoses are zoonoses affecting accidentally humans and their management requires
64 the involvement of specialists from numerous disciplines.. A standardization of the
65 international terminology was published recently by the World Association of
66 Echinococcosis.

67 A multidisciplinary working group was established to propose an adaptation to the French
68 language, taking the main French-speaking areas endemic for echinococcoses into account.

69 The main recommendations are : 1) the use of single names for each disease associated with
70 the different *Echinococcus* species « *échinococcose kystique* », « *échinococcose alvéolaire* »
71 and « *échinococcose néotropicale* »; 2) the restriction of the use of « hydatique » to the larval
72 stage of the cluster of *Echinococcus granulosus sensu lato* species ; 3) the harmonization of
73 terms used to describe the structure of the cysts; 4) the adaptation of the term used to name
74 the ex-« *vésicules filles* », that now should be replaced by « *kystes filles* », to better comply
75 with the international terminology. Concerning the surgical treatment of cystic
76 echinococcosis, the description system and the acronym « AORC » (the same in English and
77 in French for Approach/*Abord*, Opening/*Ouverture*, Resection/*Résection*, and
78 Completeness/*Complétude*) were adopted.

79 The use of this new terminology is crucial for the coherence between scientific publications
80 and textbooks, and especially for a better understanding of the transmission of these diseases
81 as well as for patients' management.

82

83 **Key words:** echinococcosis ; French language ; *Echinococcus* spp. ; terminology ; layer

84

85 **Introduction**

86 Les 9 espèces actuellement reconnues par la nomenclature au sein du genre *Echinococcus*
87 (*Echinococcus* spp.) sont des parasites de la classe des Cestodes (Famille : Taenidae ;
88 Phylum : Plathelminthes), en cause dans plusieurs maladies humaines et animales, les
89 échinococcoses [1]. La prise en charge des échinococcoses, et plus généralement les travaux
90 de recherche et de développement concernant les infections par les *Echinococcus* spp.,
91 impliquent l'intervention de spécialistes issus de multiples disciplines. Aussi une
92 standardisation de la terminologie utilisée pour décrire ces zoonoses et leurs agents infectieux
93 est-elle importante. L'Association Mondiale de l'Echinococcoses (AME ; *World Association of*
94 *Echinococcosis*, WAE) a entrepris un travail d'harmonisation qui a abouti à un consensus
95 international sur les mots et expressions en anglais qui devraient être préférés ou au contraire
96 rejetés, en particulier dans les publications internationales [2]. Le travail initial a utilisé la
97 méthodologie des « Recommandations par consensus formalisé » développé en France par la
98 Haute Autorité de Santé ([https://www.has-](https://www.has-sante.fr/upload/docs/application/pdf/201803/good_practice_guidelines_fc_method.pdf)
99 [sante.fr/upload/docs/application/pdf/201803/good_practice_guidelines_fc_method.pdf](https://www.has-sante.fr/upload/docs/application/pdf/201803/good_practice_guidelines_fc_method.pdf)), elle-
100 même inspirée du processus Delphi et de la méthodologie des conférences de consensus [3,4].
101 Un « Groupe de pilotage et de rédaction » a déterminé une liste de mots et d'expressions
102 couramment utilisés dans le domaine des échinococcoses, regroupés sous 3 thèmes : 1)
103 Termes concernant la génétique et l'épidémiologie des espèces du genre *Echinococcus* ; 2)
104 Termes concernant la biologie et l'immunologie des espèces du genre *Echinococcus* ; 3)
105 Termes concernant les aspects cliniques des échinococcoses. La pertinence de l'ensemble des
106 items listés a été argumentée point par point à partir de la littérature scientifique, des ouvrages
107 historiques, de considérations linguistiques, et de la nomenclature internationale pour ce qui
108 concerne les espèces au sein du genre *Echinococcus*. Ces items ont été organisés en tableaux,
109 qui ont ensuite été soumis pour débat à un « Groupe de consultation et de classement ». La

110 validation finale, statuant sur la recommandation ou le rejet de chaque item discuté et sur le
111 texte d'accompagnement publié dans la revue internationale '*Parasite*', a été réalisée par un
112 « Groupe d'experts pour la lecture et la révision critique ». Ce travail a permis de lister 95
113 termes « approuvés » et 60 termes « rejetés » pour la langue anglaise. Ces recommandations
114 ont vocation à s'appliquer aux publications scientifiques en anglais et à la communication
115 dans cette langue avec les étudiants, les professionnels et le grand public.

116 Dans la langue française, bien que la nomenclature internationale en latin des parasites
117 s'applique bien évidemment, et que des référentiels de parasitologie existent, tout comme en
118 anglais des expressions et termes alternatifs sont couramment utilisés en pratique pour décrire
119 et enseigner les échinococcoses, notamment pour désigner l'échinococcose kystique (et
120 parfois, à tort, les autres échinococcoses), comme « kyste hydatique », « hydatidose » ou
121 « maladie hydatique ». Certaines expressions ou termes sont par ailleurs spécifiques au
122 français, ils ne sont pas rencontrés en anglais, ce qui justifie leur prise en compte et une
123 décision sur leur emploi ou leur rejet. Une adaptation linguistique du consensus international
124 proposé, spécifique à la langue française, est donc nécessaire afin d'harmoniser la
125 terminologie utilisée par l'ensemble des spécialistes impliqués. Une traduction et une
126 adaptation à la langue française des termes retenus par les groupes de travail de l'AME
127 nécessite aussi de prendre en compte les pratiques et usages des différents pays
128 francophones endémiques pour l'échinococcose alvéolaire, et/ou l'échinococcose kystique
129 et/ou l'échinococcose néotropicale : Belgique, Canada, France métropolitaine et d'Outre-Mer
130 (Guyane), Pays du Maghreb et d'Afrique subsaharienne, et Suisse. Cette adaptation à la
131 francophonie de la terminologie internationale des échinococcoses est l'objet du présent
132 travail.

133

134

135

136 **Matériel et Méthodes**

137 Un groupe de travail francophone (GTF) de 13 membres représentant les différents pays
138 endémiques pour l'échinococcose, a été formé. Ce GTF incluait des spécialistes des différents
139 aspects de l'infection par les *Echinococcus* spp. (médecins, chirurgiens, biologistes médicaux,
140 vétérinaires, chercheurs en biologie, microbiologie et éco-épidémiologie) dont 6 spécialistes
141 français et 6 spécialistes d'autres pays (Suisse, Canada, Belgique, Tunisie, Algérie, Maroc) et
142 une coordinatrice. Huit personnes avaient fait partie d'un des groupes de travail du consensus
143 international ; cinq personnes n'avaient pas participé à ce consensus et pouvaient considérer
144 l'ensemble du travail sans *a priori*. Le consensus international publié a été pris comme base
145 de travail, étant admis que les discussions qui avaient été réglées par un consensus sur les
146 termes et expressions en anglais ne seraient pas reprises si elles s'appliquaient à leurs
147 équivalents en français ; seuls les points qui posaient un problème spécifique au français
148 pouvaient être rediscutés. Dans une première étape, les tableaux issus du consensus
149 international [2] ont été traduits en français et des termes spécifiques à la langue française ont
150 été ajoutés dans ces tableaux pour être examinés par les membres du GTF. Dans la deuxième
151 étape, une relecture individuelle par l'ensemble des membres du GTF a permis de valider les
152 propositions qui ne faisaient pas débat, et d'identifier les expressions et termes français
153 nécessitant d'être discutés de manière plus approfondie; quelques termes ou expressions
154 spécifiques au français ont été ajoutés après suggestion par l'un ou l'autre des membres du
155 GTF. Un document révisé, mettant en exergue les points encore en débat après la première
156 évaluation, ainsi qu'un texte d'accompagnement correspondant à une première version de la
157 présente publication, ont été adressés aux membres du GTF dans la troisième étape, qui s'est
158 terminée par l'approbation finale au terme d'un vote sur les points critiques encore restants, et
159 d'un accord sur le texte de cette publication. Dans ce texte, seules les nouvelles références
160 bibliographiques et celles en lien avec les discussions portant sur les termes spécifiquement

161 français ont été citées; les 87 références qui cautionnent les décisions prises pour définir la
162 terminologie « internationale » en anglais, et par conséquence en français quand la traduction
163 directe était possible, sont en accès libre en ligne, dans la publication initiale parue dans le
164 journal « Parasite » [2].

Résultats

Le processus mis en place pour l'adaptation au français et aux pays francophones de la terminologie internationale consensuelle dans le domaine des échinococcoses s'est globalement déroulé selon le plan préétabli décrit plus haut. Les tableaux 1A, 1B et 1C, pour les termes approuvés, et 2A, 2B et 2C, pour les termes rejetés, classés par thématique et à l'intérieur de chaque thématique, par ordre alphabétique, selon le mode d'expression retenu pour le consensus international, contiennent les définitions des termes retenus ainsi que les arguments qui ont fait approuver ou rejeter leur emploi en français. Les détails des arguments à l'origine de la décision initiale pour la terminologie internationale, avec leurs références bibliographiques, ainsi que les résultats des votes pour les points non immédiatement consensuels, sont accessibles dans la publication en anglais issue du consensus international [2] ; seules des références bibliographiques faisant état de publications plus récentes ou se rapportant à des discussions concernant la terminologie française figurent dans ces tableaux [6-11].

Termes concernant la génétique et l'épidémiologie des espèces d'Echinococcus (Tableaux 1A et 2A).

Cinq termes spécifiques à la langue française ont été ajoutés à la liste des termes recommandés par le consensus international. Les termes génériques « échinocoque », « échinococcique », ainsi que les termes de nomenclature « Taenia », « Taeniidae » et l'équivalent français « Ténidés » ont été ajoutés au Tableau 1A. En parallèle, les termes « taenia » et « ténia(s) », dans leur usage commun -et erroné- pour désigner la forme adulte des échinocoques, ont été rejetés (Tableau 2A). Le tableau 1A fait le point des nouvelles espèces reconnues par la nomenclature internationale au sein du genus *Echinococcus* et donne les recommandations nécessaires à l'écriture correcte des termes et expressions retenus par cette nomenclature.

Termes concernant la biologie et l'immunologie des espèces d'Echinococcus (Tableaux 1B et 2B).

Quatre changements principaux ont été adoptés dans cette partie. Le terme « segment », utilisé comme équivalent de « proglottis », a été choisi pour l'enseignement et le grand public (Tableau 1B), alors que le terme « anneau » a été rejeté (Tableau 2B). La Figure 1B donne les termes français de description de la structure des œufs/oncosphères des échinocoques.

Concernant le métacestode, le terme anglais « *fluid* » a été remplacé par « liquide » dans les expressions « liquide hydatique », « liquide kystique » et « liquide vésiculaire » (Tableau 1B), et comme cela est recommandé par le consensus international, il a été acté que l'utilisation de l'adjectif « hydatique » (Tableau 1B) devait être restreinte, et spécifiquement réservée au métacestode des espèces actuellement reconnues au sein du cluster *E. granulosus sensu lato*, à l'exclusion de tout autre usage. Enfin, en cohérence avec le consensus international, le vocabulaire utilisé pour décrire la structure des kystes hydatiques a été profondément modifié puisque le terme « couche » (correspondant à « *layer* » en anglais) remplace à présent le terme « membrane »; la structure du kyste hydatique, de l'extérieur vers l'intérieur, est donc décrite désormais avec les expressions « couche adventitielle », « couche stratifiée », et « couche germinale » (Tableau 1B) (Figure 1B), qui remplacent les termes « adventice », « cuticule striée anhiste » et « membrane germinative » (Tableau 2B) (Figure 1B).

Termes concernant les aspects cliniques et la chirurgie de l'échinococcose (Tableaux 1C, 2C, Figure 2).

En cohérence avec le consensus international, des changements importants concernant la désignation des formes cliniques des échinococcoses ont été adoptés : ainsi les termes « hydatidose » et « maladie hydatique » sont définitivement rejetés (Tableau 2C) et les termes et abréviations « échinococcose kystique (EK) », « échinococcose alvéolaire (EA) » et « échinococcose néotropicale (EN) » doivent être désormais utilisés (Tableau 1C).

L'expression « vésicule fille » (Tableaux 2C) a finalement été remplacée au terme d'une discussion argumentée et d'un vote à l'unanimité par l'expression « kyste fille » (Tableau 1C, Figure 1B). Le consensus international recommande en effet que le terme « vésicule » soit restreint aux situations *in vitro* (Tableau 1B). Les termes utilisés par les chirurgiens en matière de traitement des échinococcoses chez l'homme, en particulier ceux qui définissent le système de description « AORC » des actes chirurgicaux pour le traitement de l'EK (Abord, Ouverture, Résection, Complétude) ont été traduits et, si besoin, adaptés, sans difficulté particulière, l'acronyme étant identique en anglais et en français (Tableau 1C) (Figure 2).

Discussion

La nouvelle terminologie internationale dans le domaine des échinococcoses [2] a été suivie dans tous les cas où la traduction directe en français était possible. La prise en considération de termes spécifiques au français, pour les conserver ou les rejeter, a aussi tenu compte de l'usage qui en est fait dans les ouvrages à l'intention des scientifiques ou des étudiants [10-11], mais aussi de celui qui en est fait dans les différents pays francophones. C'est ainsi que les termes génériques français « échinocoque » et « échinococcique » ont été ajoutés pour désigner toutes les *Echinococcus* spp. (Tableau 1A), quelle que soit l'espèce et quel que soit le stade de développement. Outre le nom « échinocoque » largement utilisé par les parasitologues français, l'adjectif « échinococcique » est utilisé couramment au Québec comme adjectif équivalent du terme anglais « echinococcal », et il a été également retenu. Par exemple « *echinococcal cyst* » est traduit au Québec par « kyste échinococcique ». En raison d'une utilisation courante mais erronée des mots « *taenia* » et « ténia », dans la littérature parasitologique et clinique francophone une discussion spécifique a porté sur ces termes. Les entrées « Taenia », « Taeniidae » et « Ténidés » (avec une majuscule) ont été introduites dans le Tableau 1A des termes acceptés et les termes « taenia » et « ténia » (sans majuscule) ont été introduits dans le Tableau 2A des termes rejetés. Le terme « Ténidés » correspond à la traduction française du nom de la famille des Taeniidae (Ludwig, 1886) et peut donc être utilisé dans la même acception pour la communication en direction du public, afin d'éviter le mot latin; cependant, dans les articles scientifiques, le terme latin, conformément à la nomenclature internationale, doit être préféré. Le GTF a pu noter que dans l'enseignement de la parasitologie en France, et dans nombre de publications cliniques ou de revues générales sur les échinococcoses, les mots « *taenia* » et « ténia(s) » étaient largement utilisés pour désigner la forme adulte de l'échinocoque (le « ver » intestinal) [10-11]. Or les termes « *Taenia* » (latin) et Ténia (français) correspondent à un nom de genre au sein de la famille

des Taeniidae, (Ludwig, 1886, ordre Cyclophyllidea, classe Cestoda, phylum Plathelminthes, règne Animal) ; ce genre « *Taenia* » (selon la nomenclature internationale, écrit avec une majuscule) est un genre distinct du genre « *Echinococcus* », défini par Rudolphi dès 1801 [5]. Cette habitude française pourrait être un reliquat historique de l'époque où l'échinocoque était connu comme « *Taenia echinococcus* » avant qu'*Echinococcus* ne soit définitivement accepté comme un genre à part entière [12-13]. Un consensus a rapidement été obtenu pour que l'usage du mot « Ténia » (ou *Taenia*) soit réservé au genre correspondant, et ne soit pas utilisé pour désigner les échinocoques, quel que soit leur stade de développement. Ce terme devra donc être abandonné et remplacé par une périphrase du type « petit ver plat de la famille des Ténidés, du genre *Echinococcus* » (Tableau 2A).

Les discussions du GTF ont aussi permis de reconsidérer des expressions usuelles en français afin de tenir compte des arguments scientifiques qui ont fait évoluer la terminologie en anglais, et d'utiliser des expressions françaises calquées sur cette terminologie ; l'avantage secondaire, mais important également, étant de faciliter la mémorisation par les étudiants, et par les professionnels qui sont amenés à utiliser couramment les deux langues. Un consensus a été rapidement obtenu, à l'unanimité, pour suivre la recommandation de n'utiliser le qualificatif « hydatique » que pour désigner le(s) kyste(s) dû(s) aux différentes espèces du cluster *Echinococcus granulosus sensu lato*, et sur l'harmonisation des termes utilisés pour décrire la structure de ces kystes. Jusqu'à présent, dans les référentiels de parasitologie en français, la structure du kyste hydatique était généralement décrite (de l'extérieur vers l'intérieur) par les termes « adventice », « cuticule striée anhiste » et « membrane germinative » [10]. L'utilisation du terme « couche », pour les 3 éléments de la structure du métacestode a été validée, ainsi que les qualificatifs correspondants, de l'extérieur à l'intérieur du kyste : « couche adventitielle », « couche stratifiée », et « couche germinale » (Tableau 1B) (Figure 1B). Comme dans la terminologie internationale, cette traduction est plus exacte

au plan biologique ; le terme « membrane », souvent utilisé pour ces structures, qu'elles soient ou non d'origine parasitaire, apporte une confusion avec la notion de « membrane cellulaire », alors qu'il s'agit d'une couche comportant de multiples cellules (la couche germinale), d'une couche acellulaire (la couche stratifiée), et d'une couche mixte, fibreuse et pauci-cellulaire (la couche adventitielle).

Par souci d'harmonisation avec la terminologie internationale, mais aussi par souci d'exactitude linguistique, le terme « anneau », largement utilisé dans l'enseignement de la parasitologie en France pour décrire un élément de la structure de la forme adulte des échinocoques devrait être abandonné (Tableau 2B) et remplacé par le terme « segment » (Tableau 1B). Cependant, le terme « liquide » dans les expressions « liquide hydatique », « liquide kystique » et « liquide vésiculaire » (Tableau 1B), jugé plus usuel en français et plus conforme à sa définition linguistique, a été préféré au nom « fluide » dont l'équivalent « *fluid* » avait été retenu en anglais.

La dénomination des différentes formes cliniques d'échinococcoses est un des points les plus cruciaux de la terminologie internationale. Des expressions diverses, souvent source de confusion pour la lecture des publications scientifiques, mais aussi pour l'interprétation des études épidémiologiques par les pouvoirs publics des zones d'endémie, ont fleuri au cours des siècles qui ont vu émerger les divers types de maladies associées aux différentes espèces d'*Echinococcus*. Comme pour l'emploi restreint de l'adjectif « hydatique » évoqué plus haut, l'interdiction de l'usage des termes « hydatidose » et « maladie hydatique » a clairement été validée par le GTF (Tableau 2C). Chaque type d'échinococcoses doit maintenant être qualifié selon sa forme clinique, correspondant à des espèces bien caractérisées d'échinocoques : soit « échinococcoses kystique » (due aux espèces du cluster *E. granulosus sensu lato*), « échinococcoses alvéolaires » (due à *E. multilocularis*) et « échinococcoses néotropicales » (due à *E. oligarthra* et *E. vogeli*) (Tableau 1C).

A l'origine de la réflexion internationale sur la terminologie des échinococcoses figurait ce problème, maintenant réglé, des noms des formes cliniques d'échinococcoses, mais également le débat sur la traduction anglaise de l'expression « vésicule fille » initialement française, car proposée par Dévé, un pionnier Rouennais de l'étude des échinococcoses animales et humaines au début du XXème siècle [13-14] ; cette expression avait été traduite par « *daughter cyst* », que beaucoup considéraient comme inexacte [2, 15]. La discussion multidisciplinaire suivie d'un vote lors du consensus formalisé pour la définition de la terminologie en anglais a abouti à la décision de restreindre le terme « *vesicle* » (« vésicule ») aux situations expérimentales *in vitro*, et de conserver pour cette entité parasito-clinique le terme « kyste » (« *cyst* ») toujours qualifié de « fille » (« *daughter* »), en dépit de l'absence de pertinence linguistique (dans la mesure où il n'y a pas de genre défini pour le nom « *cyst* » en anglais). En cohérence avec les décisions actées par le consensus international, il a été finalement décidé à l'unanimité par le GTF de remplacer l'expression « vésicule fille » par l'expression « kyste fille » (Tableau 1C et 2C). Comme on pouvait s'y attendre, cette décision de traduire littéralement l'expression anglaise « *daughter cyst* », conservée dans la nomenclature internationale sur des notions d'usage, s'est révélée la principale pierre d'achoppement des discussions au sein du GTF. La possibilité d'opter pour l'expression « hydatide fille », exacte au plan parasitologique, voire par celle de « kyste fils », exacte au plan linguistique, a été évoquée, mais n'a pas été retenue. En effet, le GTF a considéré que « fille » n'était pas ici un adjectif, mais un nom consacré par l'usage en français pour imager la formation d'un nouveau kyste issu du « kyste mère » ; de plus, l'expression « kyste fille » est déjà assez couramment utilisé au Canada à la place de « vésicule fille » en usage exclusif en France, Belgique et Suisse et dans le Maghreb. Nul doute que cette décision entrainera des changements d'usage qu'il appartiendra aux enseignants de mettre en application, tout comme l'utilisation appropriée des qualificatifs « microkystique » ou « pseudokystique » pour l'EA

(Tableau 1B), ou « multikystique » désignant la présence de plusieurs kystes agrégés, dans l'EK, l'EN et occasionnellement l'EA, en lieu et place de « polykystique », source de confusion avec la maladie polykystique hépato-rénale (Tableaux 1C et 2C), par exemple. Concernant la description des actes chirurgicaux dans l'EK, qui avait fait l'objet d'un important travail de standardisation lors du consensus international, elle a été traduite et si besoin adaptée sans difficulté particulière. L'acronyme AORC, qui représente la description systématique des différents types de cystectomie a, en particulier, pu être conservé en français, où il se décline en « Abord », « Ouverture », « Résection », et « Complétude » (Tableau 1C) (Figure 2). Le terme « périkyctectomie » pour désigner l'ablation complète du kyste comprenant la couche adventitielle est, comme son équivalent « *pericyctectomy* » en anglais, définitivement banni et remplacé par « kystectomie totale ». Cette décision se fonde sur la réflexion multidisciplinaire par les membres du consensus international concernant la définition du « kyste », définition clinique et d'imagerie qui inclut les 2 couches d'origine parasitaire, germinale et stratifiée, et la couche fabriquée par l'hôte, adventitielle, déterminant avec le parenchyme hépatique périphérique (« périkyctique ») un plan de clivage utilisable par le chirurgien pour réaliser la cystectomie totale à kyste fermé [1]. Dans les publications sur l'EK, la description des types d'intervention devrait suivre le canevas proposé pour qu'une comparaison des observations et des résultats des actes thérapeutiques chirurgicaux soit facilitée ; les taux de récurrences et des différentes complications de la chirurgie de l'EK sont en effet très dépendants des différents composants du système AORC [16].

Conclusion

Dans le cadre de la traduction et de l'adaptation des termes retenus par le consensus international sur les échinococcoses à la langue française, certains termes spécifiques à la langue française ont fait l'objet d'une réflexion multidisciplinaire et internationale aboutissant sans difficulté à un consensus. Parmi les changements majeurs de la terminologie on retiendra : 1) le rejet du terme « hydatidose » et la désignation de chaque échinococcoses par le qualificatif de la forme clinique correspondant, « kystique », « alvéolaire » ou « néotropicale », 2) le changement de vocabulaire concernant la description du kyste hydatique (« couche germinale », « couche stratifiée », et « couche adventitielle »), 3) la restriction de l'adjectif « hydatique » au seul métacestode *d'Echinococcus granulosus sensu lato*, et 4) l'abandon de l'expression « vésicule fille » pour l'expression « kyste fille ». La nouvelle terminologie va entraîner des efforts d'adaptation et une révision des manuels d'enseignement. C'est cependant le prix à payer pour une meilleure prise en charge des patients atteints de ces parasitoses rares mais qui, en l'absence de recommandations fondées sur un niveau élevé de preuves [17, 18] restent affectés d'une morbidité et d'une mortalité non négligeables [16,17], et pour une meilleure compréhension entre les différents spécialistes œuvrant dans le champ d'étude des échinococcoses [2].

Acknowledgments

We thank Pr Laurence Millon, director of the National Referent Center of Echinococcoses at the University Hospital of Besancon, France, for her unwavering support.

Références

- [1]. Wen H, Vuitton L, Tuxun T, Li J, Vuitton DA, Zhang W, et al. Echinococcosis: Advances in the 21st Century. *Clin Microbiol Rev* 2019;32(2):e00075-18. doi: 10.1128/CMR.00075-18.
- [2]. Vuitton DA, McManus DP, Rogan MT, Romig T, Gottstein B, Naidich A, et al. International consensus on terminology to be used in the field of echinococcoses. *Parasite* 2020;27:41. doi: 10.1051/parasite/2020024.
- [3]. Jones J, Hunter D. Consensus methods for medical and health services research. *BMJ*. 1995;311:376-80. doi: 10.1136/bmj.311.7001.376
- [4]. Einsiedel EF, Eastlick DL. Consensus conferences as deliberative democracy: a communication perspective. *Science communication*.2000;21:323-43.
- [5]. Rudolphi CA. Beobachtungen über die Eingeweidewürmer. *Archiv für Zoologie und Zootomie* 1801, 2 :1-65.
- [6]. Alvi MA, Ohiolei JA, Saqib M, Li L, Tayyab MH, Alvi AA, et al. *Echinococcus granulosus (sensu stricto)* (G1, G3) and *E. ortleppi* (G5) in Pakistan: phylogeny, genetic diversity and population structural analysis based on mitochondrial DNA. *Parasit Vectors* 2020;13:347. doi: 10.1186/s13071-020-04199-8.
- [7]. De NV, Minh PN, Duyet LV, Bich NN, Son TN, Jung BK, et al. Two Human Cases of *Echinococcus ortleppi* Infection in the lung and heart in Vietnam. *Korean J Parasitol* 2020;58:451-6. doi: 10.3347/kjp.2020.58.4.451.
- [8]. Nematdoost K, Ashrafi K, Majidi-Shad B, Kia EB, Zeinali A, Sharifdini M. Genetic Characterization of *Echinococcus granulosus sensu lato* in livestock and human isolates from North of Iran indicates the presence of *E. ortleppi* in cattle. *Acta Parasitol* 2020;66(2):446-54. doi: 10.1007/s11686-020-00293-0.

- [9]. Gholami S, Behrestaghi LE, Sarvi S, Alizadeh A, Spotin A. First description of the emergence of *Echinococcus ortleppi* (G5 genotype) in sheep and goats in Iran. *Parasitol Int* 2021;83:102316. doi: 10.1016/j.parint.2021.102316.
- [10] ANOFEL, les fiches ECNI et QI des collèges. Parasitoses et mycoses des régions tempérées et tropicales. Echinococcose (hydatidose). Paris : Elsevier Masson ; 2019. Fiche11. p. 52-55.
- [11] Euzeby J. Grand dictionnaire illustré de parasitologie médicale et vétérinaire. Paris : Lavoisier;2008. 815 pp.
- [12] Tappe D, Kern P, Frosch M, Kern P. A hundred years of controversy about the taxonomic status of *Echinococcus* species. *Acta Trop* 2010;115:167-74. doi: 10.1016/j.actatropica.2010.03.001.
- [13] Eckert J, Thompson RC. Historical aspects of echinococcosis. *Adv Parasitol* 2017;95:1-64. doi: 10.1016/bs.apar.2016.07.003.
- [14] Vuitton DA, Wang Q, Zhou HX, Raoul F, Knapp J, Bresson-Hadni S, et al. A historical view of alveolar echinococcosis, 160 years after the discovery of the first case in humans: part 1. What have we learnt on the distribution of the disease and on its parasitic agent? *Chin Med J (Engl)* 2011;124:2943-53.
- [15] Da Silva AM. Hydatid cyst/cystic echinococcosis: anatomical and surgical nomenclature and method to quantify the cyst content solidification. *Chin Med J (Engl)* 2011 ;124:2806-12.
- [16] Kern P, Menezes da Silva A, Akhan O, Müllhaupt B, Vizcaychipi KA, Budke C, et al. The Echinococcoses: Diagnosis, clinical management and burden of disease. *Adv Parasitol* 2017;96:259-369. doi: 10.1016/bs.apar.2016.09.006.
- [17] Kern P. Medical treatment of echinococcosis under the guidance of Good Clinical Practice (GCP/ICH). *Parasitol Int* 2006;55 Suppl:S273-82. doi: 10.1016/j.parint.2005.11.040.

[18] Brunetti E, Kern P, Vuitton DA. Writing Panel for the WHO-IWGE. Expert consensus for the diagnosis and treatment of cystic and alveolar echinococcosis in humans. *Acta Trop* 2010;114:1-16.doi: 10.1016/j.parint.2005.11.040.

Légendes des figures.

Figure 1. A. Terminologie descriptive en français de l'œuf issu de la reproduction sexuée des parasites du genre *Echinococcus*. **B.** Terminologie descriptive en français du métacestode (forme larvaire, 'kyste hydatique') des *Echinococcus granulosus sensu lato* ; exemple de la localisation hépatique (d'après Vuitton et al. [2])

Figure 2. Système AORC (Abord-Ouverture-Résection-Complétude) pour la description des interventions chirurgicales pour le traitement de l'échinococcose kystique (EK) de localisation hépatique. Equivalents français de la terminologie internationale (d'après Vuitton et al. [2]).

Tableau 1A Termes recommandés pour la génétique et l'épidémiologie des espèces d'*Echinococcus*

Terme /expression	Définition	Arguments pour accepter ce terme, références, clarifications linguistiques, commentaires
<i>Echinococcus Rudolphi</i>, 1801 (Cestoda :Taeniidae) Nom de genre (<i>genus</i>)	Genre de la famille des Taeniidae Ludwig, 1886, ordre des Cyclophyllidea, classe des Cestoda, phylum Plathelminthes, Règne Animal	Nomenclature internationale ; nom du genre <i>Echinococcus</i> [5] s'écrit en italique avec une majuscule pour la 1 ^{ère} lettre ; peut s'abrégé en « <i>E.</i> » (majuscule en italique suivie d'un point) quand il est utilisé dans une expression binominale (nom générique + nom d'espèce) ou trinominale (nom générique + nom d'espèce + nom de sous espèce) désignant une espèce d' <i>Echinococcus</i> .
<i>Echinococcus sp.</i> Nom générique d'espèce	Une espèce au sein du genre <i>Echinococcus</i> .	L'abréviation « sp. » (en caractères romains, non italique) est utilisée quand l'espèce de l'isolat n'est pas connue
<i>Echinococcus spp.</i> Nom générique d'espèces	Plus d'une (ou toutes) espèce (s) au sein du genre <i>Echinococcus</i> .	L'abréviation « spp. » (en caractères romains, non italique) n'indique pas une espèce dans le sens taxonomique, mais est utilisée pour désigner plusieurs espèces, non déterminées (en latin, « <i>species pluralis</i> »). Cette abréviation est suivie par un point, donc « spp. ».
<i>Echinococcus canadensis</i> (Webster & Cameron, 1961) Nom d'espèce	Une espèce au sein du cluster d'espèces <i>E. granulosus sensu lato</i> .	<i>E. canadensis</i> (Webster & Cameron, 1961) [80] correspond aux précédents génotypes « G6/G7 », « G8 » et « G10 » identifiés par séquençage ADN.(voir Genbank : https://www.ncbi.nlm.nih.gov/genbank/); <i>E. canadensis</i> appartient à <i>E. granulosus s.l.</i> Les génotypes peuvent être utilisés pour différencier des séquences moléculaires distinctes au sein d'une espèce définie. Le mot « souche », réservé à une identification morphologique (non génomique), ne devrait plus être utilisé. Pour plus de précisions sur les hôtes intermédiaires et définitifs préférentiels de cette espèce, voir [ref de la version internationale]. L'expression « cluster <i>E. canadensis</i> » est recommandée à ce jour, étant donné les débats sur l'identification des génotypes G6 et G7 comme espèce.

<p><i>Echinococcus equinus</i> (Williams & Sweatman, 1963) Nom d'espèce</p>	<p>Une espèce au sein du cluster d'espèces <i>E. granulosus sensu lato</i>.</p>	<p><i>E. equinus</i> (Williams & Sweatman, 1963) correspond au précédent génotype « G4 » identifié par séquençage ADN [52]. (voir Genbank : https://www.ncbi.nlm.nih.gov/genbank/); <i>E. equinus</i> appartient à <i>E. granulosus s.l.</i> Pour plus de précisions sur les hôtes intermédiaires et définitifs préférentiels de cette espèce, voir [2].</p>
<p><i>Echinococcus felidis</i> Ortlepp, 1937 Nom d'espèce</p>	<p>Une espèce au sein du cluster d'espèces <i>E. granulosus sensu lato</i>.</p>	<p><i>E. felidis</i> Ortlepp, 1937 [59], a été d'abord décrit par Ortlepp en 1937 chez le lion, <i>Panthera leo</i>, en Afrique du Sud ; il est maintenant reconnu comme une espèce distincte, identifiée par séquençage ADN [52]. (voir Genbank : https://www.ncbi.nlm.nih.gov/genbank/collab/); <i>E. felidis</i> appartient à <i>E. granulosus s.l.</i> [26]. Pour plus de précisions sur les hôtes intermédiaires et définitifs préférentiels de cette espèce, voir [2].</p>
<p><i>Echinococcus granulosus</i> (Batsch, 1786) <i>sensu lato</i> Nom de cluster d'espèces</p>	<p>Le concept de <i>E. granulosus</i> comme un cluster d'espèces qui englobe tous les agents de l'échinococcose kystique (EK).</p>	<p>« <i>sensu lato</i> » et « <i>sensu stricto</i> » sont utilisés quand un nom d'espèce (ici <i>E. granulosus</i> (Batsch, 1786))[7] est utilisé sous différents concepts : avec un sens plus large (<i>s.l.</i>) qui inclut par exemple les espèces cryptiques ou dans un sens plus strict (<i>s.s.</i>). « <i>sensu lato</i> » devrait être en italique, sans majuscule pour les 1^{ères} lettres. Chaque lettre de l'abréviation 's.l.' est suivie par un point. « <i>E. granulosus sensu lato</i> » convient pour toutes les espèces responsables de l'échinococcose kystique chez l'Homme, même lorsque l'espèce précise n'a pas été identifiée. Pour les publications sur les aspects de recherche et d'épidémiologie, l'identification moléculaire de l'espèce en cause est nécessaire.</p>
<p><i>Echinococcus granulosus</i> (Batsch, 1786) <i>sensu stricto</i> Nom d'espèce</p>	<p>Une espèce au sein du cluster d'espèces <i>E. granulosus sensu lato</i>.</p>	<p>« <i>sensu stricto</i> » et « <i>sensu lato</i> » sont utilisés quand un nom d'espèce (ici <i>E. granulosus</i> (Batsch, 1786))[7] est utilisé sous différents concepts : avec un sens plus large (<i>s.l.</i>) qui inclut par exemple les espèces cryptiques ou avec un sens plus strict (<i>s.s.</i>) « <i>sensu stricto</i> », qui est l'équivalent d'une espèce, devrait être en italique, sans majuscule pour les 1^{ères} lettres. Chaque lettre de l'abréviation 's.s.' <i>E. granulosus s.s.</i> appartient à <i>E. granulosus s.l.</i> Pour plus de précisions sur les hôtes intermédiaires et définitifs préférentiels de cette espèce, voir [2].</p>

<p><i>Echinococcus multilocularis</i> (Leuckart, 1863) Nom d'espèce</p>	<p>Une espèce dans le genre <i>Echinococcus</i>.</p>	<p><i>E. multilocularis</i> (Leuckart, 1863) est l'agent de l'échinococcose alvéolaire (EA) chez l'homme. <i>E. multilocularis</i> a été clairement distingué de <i>E. granulosus sensu lato</i> au milieu du 20^{ème} siècle. Pour plus de précisions sur les hôtes intermédiaires et définitifs préférentiels de cette espèce, et les aspects phylogéographiques, voir [ref de la version internationale].</p>
<p><i>Echinococcus oligarthra</i> (Diesing, 1863) Nom d'espèce</p>	<p>Une espèce dans le genre <i>Echinococcus</i>.</p>	<p><i>E. oligarthra</i> (Diesing, 1863) est une espèce trouvée en Amérique du sud, du centre et du nord [52,58]. Le suffixe «arthra », proposé initialement par Diesing, vient du Grec ancien « arthra » = articulations, qui est le pluriel de « arthron » (articulation). Le nom 'arthra' n'est donc pas un adjectif mais un nom en apposition, ce qui ne modifie pas sa désinence en fonction du genre (grammatical) du nom générique. Pour plus de précisions sur les hôtes intermédiaires et définitifs préférentiels de cette espèce, responsable d'une des 2 'échinococcoses néotropicales', voir [2].</p>
<p><i>Echinococcus ortleppi</i> Lopez-Neyra & Soler Planas, 1943 Nom d'espèce</p>	<p>Une espèce au sein du cluster d'espèces <i>E. granulosus sensu lato</i>.</p>	<p><i>E. ortleppi</i> Lopez-Neyra & Soler Planas, 1943 correspond au précédent génotype "G5", identifié par séquençage d'ADN (voir Genbank). Pour plus de précisions sur les hôtes intermédiaires et définitifs préférentiels de cette espèce, voir [2]. L'infection par cette espèce semble ré-émerger chez les ongulés et chez l'Homme en France et en Asie Centrale et du Sud-Est [6-9].</p>
<p><i>Echinococcus shiquicus</i> Xiao, Qiu, Nakao, Li, Yang, Chen, Schantz, Craig & Ito, 2005 Nom d'espèce</p>	<p>Une espèce dans le genre <i>Echinococcus</i>.</p>	<p><i>E. shiquicus</i> Xiao et al., 2005 est une espèce phylogénétiquement proche de <i>E. multilocularis</i> [52] qui a été identifiée, chez les hôtes animaux seulement, dans le canton de Sêrxü, province du Sichuan, plateau Qinghai-Tibet, une région de l'ouest de la RP de Chine.</p>

<p><i>Echinococcus vogeli</i> Rausch & Bernstein, 1972 Nom d'espèce</p>	<p>Une espèce dans le genre <i>Echinococcus</i>.</p>	<p><i>E. vogeli</i> Rausch & Bernstein, 1972 est une espèce d'<i>Echinococcus</i> isolée seulement en Amérique du sud et centrale. Pour plus de précisions sur les hôtes intermédiaires et définitifs préférentiels de cette espèce, responsable d'une des 2 'échinococcoses néotropicales', voir [2].</p>
<p>***échinocoque Nom</p>	<p>Traduction française du terme latin <i>Echinococcus</i>, et utilisée comme terme générique, quelle que soit l'espèce.</p>	<p>Ce terme générique, largement utilisé en français, quelle que soit la région francophone, désigne très largement toutes les espèces d'<i>Echinococcus</i>, et tous les stades de développement. Ce terme n'a pas d'équivalent en anglais (donc ne figure pas dans le tableau 1A de la version internationale).</p>
<p>***échinococcique Adjectif</p>	<p>En relation avec les espèces d' <i>Echinococcus</i>.</p>	<p>Cet adjectif générique, utilisé plus couramment au Québec, désigne très largement toutes les espèces d'<i>Echinococcus</i>, et tous les stades de développement. Il représente une traduction satisfaisante de l'adjectif anglais 'echinococcal'.</p>
<p>Génotypes G Expression</p>	<p>Génotypes identifiés au sein des espèces <i>E. granulosus s.l.</i></p>	<p>Génotypes qui peuvent être utilisés pour différencier des séquences moléculaires distinctes au sein d'une espèce définie ou d'un complexe d'espèces ; le mot « souche » (utilisé par le passé sur des critères morphologiques ou d'infection préférentielle de certains hôtes) ne devrait plus être utilisé quand une caractérisation génétique a été réalisée.</p>

<p>Génotypes G1 et G3 Expression</p>	<p>Génotypes individualisés au sein de <i>E. granulosus sensu stricto</i> (et plus largement au sein de <i>E. granulosus sensu lato</i>).</p>	<p>Le mot « génotype » devrait être utilisé dès qu'une identification génomique avec séquençage a été réalisée ; il est plus approprié que le mot « souche » puisqu'il se base sur le génotypage et pas sur d'autres techniques (morphologique, précédemment utilisée pour distinguer les « souches » entre elles). Dès qu'un génotype est caractérisé par la nomenclature internationale comme une nouvelle espèce, le nom de l'espèce ainsi définie doit être utilisé. Pour plus de précisions sur les proximités génotypiques et les hôtes intermédiaires et définitifs préférentiels de ces génotypes, voir [2].</p>
<p>Génotypes G6/G7 G8 G10 Expression</p>	<p>Génotypes individualisés au sein de <i>E. canadensis</i> (Webster & Cameron, 1961)(et plus largement au sein de <i>E. granulosus sensu lato</i>).</p>	<p>En attendant des distinctions futures au sein des espèces actuellement acceptées, les génotypes au sein de <i>E. canadensis</i> devraient être désignés par les numéros « G » précédemment acceptés soit G6/G7, G8 et G10. Le mot 'génotype' devrait être utilisé pour différencier des séquences moléculaires distinctes au sein d'une espèce définie ; le mot « souche » ne devrait plus être utilisé. Pour plus de précisions sur les proximités génotypiques et les hôtes intermédiaires et définitifs préférentiels de ces génotypes, voir [2].</p>
<p>***<i>Taenia</i> Nom de genre (<i>genus</i>)</p>	<p>Genre au sein de la famille des Taeniidae Ludwig, 1886, ordre des Cyclophyllidea, classe des Cestoda, phylum Plathelminthes, règne Animal</p>	<p>Nom de genre, distinct du genre <i>Echinococcus</i>, ce qui peut porter à confusion, en particulier dans l'enseignement de la parasitologie. L'habitude française d'utiliser le mot 'taenia' (ou 'ténia' en français) pour la forme adulte de l'échinocoque est vraisemblablement un reliquat historique de l'époque où l'échinocoque était connu comme '<i>Taenia echinococcus</i>', avant qu'<i>Echinococcus</i> ne soit reconnu comme un genre à part entière (comportant maintenant 9 espèces) [12-13]. Ce terme devrait être abandonné dans cet usage, et remplacé par une périphrase 'petit ver plat de la famille des « Ténidés ».</p>
<p>***Taeniidae Ludwig, 1886 Nom de famille</p>	<p>Famille qui comporte les genres <i>Echinococcus</i>, <i>Taenia</i>, <i>Hydatigera</i> et <i>Versteria</i>.</p>	<p>Terme latin de la Nomenclature internationale qui devrait être préféré à son équivalent français 'Ténidés' dans les publications scientifiques.</p>

***Ténidés Nom	Traduction française pour le nom de la famille des Taeniidae Ludwig, 1886. Ce terme regroupe les genres <i>Echinococcus</i> , <i>Taenia</i> , <i>Hydatigera</i> et <i>Versteria</i> .	Ce terme n'a pas d'équivalent en anglais (donc ne figure pas dans le tableau 1A de la version internationale). Terme générique largement utilisé en français, en particulier pour la communication en direction du public, dont la prononciation et l'orthographe sont clairs pour tous ; cependant, dans les articles scientifiques, le terme latin, conformément à la nomenclature internationale, devrait être préféré
--------------------------	---	---

***Entrée spécifique à la version française de la Terminologie des échinococcoses : terme dont l'équivalent n'existe pas en anglais ; ou termes ou expressions spécifiquement forgées pour s'adapter aux décisions prises au terme du Consensus Formalisé sur la terminologie internationale (en anglais) des échinococcoses.

Tableau 1B Termes recommandés pour la biologie et l'immunologie des espèces d'*Echinococcus*

Terme /expression	Définition	Arguments pour accepter ce terme, références, clarifications linguistiques, commentaires
*Abortif, abortive (kyste, lésion) Adjectif	Structure parasitaire non-viable mise en évidence par imagerie (calcification complète dans EA, EK classée CE5) ou examen anatomopathologique (absence de cellule parasitaire viable).	Peut être utilisé en clinique ou en expérimentation animale lorsqu'une absence de viabilité est mise en évidence en culture <i>in vitro</i> ou par transplantation dans un autre hôte intermédiaire. Distinct de 'non viable'.
*Bordure (périparasitaire) Nom	Pour <i>E. granulosus s.l.</i> et <i>E. multilocularis</i> , les structures qui entourent la couche stratifiée, en bordure du parenchyme (hépatique, pulmonaire, cérébral...).	Terme alternatif à « frontière » (pour la traduction du nom 'border')
***Capsule prolifère Expression	Élément bourgeonnant à partir de la couche germinale qui produit des protoscolex.	La traduction de ' <i>brood capsule</i> ' par 'capsule prolifère' est exacte dans sa signification ; l'utilisation du mot 'capsule' distingue bien cette structure des autres structures vésiculaires/kystiques trouvées dans le métacestode des <i>Echinococcus</i> spp. Le terme 'prolifère' devrait être réservé à cette structure (et ne pas être utilisé pour désigner d'autres structures, par exemple la couche germinale, souvent appelée en français 'membrane prolifère'). De plus, cette expression est retenue spécifiquement pour <i>Echinococcus</i> par Euzéby dans son Grand dictionnaire illustré de la parasitologie médicale et vétérinaire [11].
*Cellule germinative Expression	Cellule souche somatique pluripotente avec des homologies mais aussi des différences par rapport aux néoblastes des vers plats. Les cellules germinatives sont les seules cellules avec une activité mitotique dans le métacestode qui donne naissance à des cellules différenciées.	Expression la plus commune dans la littérature internationale avec cette définition. Il est intéressant que l'adjectif utilisé pour ces cellules et pour la couche cellulaire qui les contient soit différent. En effet, il doit être noté que toutes les cellules de la 'couche germinale' ne sont pas des 'cellules germinatives'.
*/***Couche adventitielle Expression	Couche cellulaire et fibreuse de l'hôte entourant les 2 couches intérieures d'origine parasitaire (« germinale » et « stratifiée ») du	L'expression 'adventitial layer' a été approuvée en anglais pour avoir une dénomination cohérente des différentes couches du kyste hydatique, quelle que soit leur origine (parasitaire ou de l'hôte) ; elle a été préférée à « adventitia » qui a

	<p>métacestode dans l'hôte intermédiaire de <i>E. granulosus sensu lato</i>.</p>	<p>un sens spécifique en anatomie. Le terme « membrane » (en anglais comme en français) pour désigner ces structures n'a pas été retenu. En français, diverses dénominations sont retrouvées dans les ouvrages de parasitologie: « membrane adventitielle », « adventice », « membrane tissulaire réactionnelle », ...).</p> <p>L'alternative 'couche adventice' n'a pas semblé adéquate, dans la mesure où le terme « adventice » utilisé comme adjectif a une utilisation très générale, alors que l'adjectif « adventiciel » est réservé au domaine de l'histologie. On a donc, de l'intérieur vers l'extérieur :</p> <p>1) la couche germinale ; 2) la couche stratifiée ; 3) la couche adventitielle. Voir Figure 1B</p>
<p>***Couche germinale Expression</p>	<p>Partie cellulaire intérieure du métacestode d'<i>Echinococcus</i> spp. , qui inclut plusieurs types cellulaires et produit plusieurs éléments biologiques du métacestode (fluide kystique, capsules prolifères, et protoscolex).</p>	<p>Le terme de « couche » devrait être préféré au terme « membrane » du fait de la complexité des différentes couches du kyste, et de la confusion possible avec la « membrane cellulaire » qui a une définition biologique spécifique. On a donc, de l'intérieur vers l'extérieur : 1) la couche germinale ; 2) la couche stratifiée ; 3) la couche adventitielle. Voir Figure 1B</p>
<p>***Couche stratifiée Expression</p>	<p>Partie acellulaire périphérique extérieure du métacestode d'<i>Echinococcus</i> spp. , principalement composée de mucopolysaccharides. En anglais 'laminated layer'.</p>	<p>Le terme le plus commun pour désigner cette structure en français est 'cuticule'. Or, l'utilisation de ce mot (du latin cuticula « petite peau ») est très large, puisqu'il désigne indifféremment une entité manucure et la couche externe qui recouvre et protège les organes aériens des végétaux, des champignons et les organes de certains animaux. Les divers types de cuticules diffèrent par leur origine, leur structure, leur fonction et leur composition chimique. La cuticule des crustacés est constituée de chitine, ce qui n'est pas le cas de la « cuticule » du métacestode des <i>Echinococcus</i> spp. Le mot « cuticule » implique une fonction de protection, d'imperméabilité, ce qui n'est pas le cas de cette couche particulière acellulaire, polysaccharidique du métacestode des échinocoques, importante pour la reconnaissance du parasite par son hôte (et localisation d'un des principaux antigènes utiles au diagnostic). Le terme « couche » doit être préféré à celui de « membrane » du fait de la complexité des différentes couches du métacestode et de la confusion possible avec le terme « membrane cellulaire » qui a une</p>

		définition biologique spécifique. L'expression la plus appropriée pour la traduction française est de ce fait 'couche stratifiée' ; qui a fait consensus. On a donc, de l'intérieur vers l'extérieur : 1) la couche germinale ; 2) la couche stratifiée ; 3) la couche adventitielle. Voir Figure 1B
Crochets Nom	Appendices de la forme adulte d' <i>Echinococcus</i> spp. qui lui permet de s'attacher à la paroi intestinale de l'hôte.	L'utilisation erronée en anglais de « hooklets » n'existe pas en français. Tous les crochets des scolex d' <i>Echinococcus</i> spp. ont la même taille.
Œuf Nom	Structure Issue de la fécondation hermaphrodite dans le dernier proglottis de la forme adulte des <i>Echinococcus</i> spp., libérée dans les fèces de l'hôte définitif et dans l'environnement.	L'utilisation de ce mot devrait être restreint aux stades précédant l'ingestion par un hôte intermédiaire et la libération de l'oncosphère. Voir Figure 1A pour une description détaillée de la terminologie.
Fertile (stade strobilaire, forme adulte, ver) Adjectif	Présence d'œufs (qui sont infectants pour l'hôte intermédiaire) dans le dernier segment de la forme adulte /du stade strobilaire (ver) des <i>Echinococcus</i> spp., dans l'hôte définitif.	Production d'œufs, observables dans le dernier segment de la forme adulte des <i>Echinococcus</i> spp., ce qui implique que le ver est fertile. À l'inverse, l'absence d'œufs ne signifie pas forcément que le ver est non-fertile ; il peut être immature. Voir aussi la définition de « fertile » pour les structures parasitaires du métacestode dans l'hôte intermédiaire et la définition de « immature » dans ce tableau 1B.
*Fertile (métacestode, larve, kyste, microkyste,...) Adjectif	Structure parasitaire larvaire qui contient des protoscolex viables et qui, de ce fait, permet 1) l'infection de l'hôte définitif <i>via</i> les scolex ou 2) dans des situations pathologiques ou expérimentales, la production de nouveaux métacestodes dans l'hôte intermédiaire.	La production de protoscolex par la couche germinale et leur libération dans le fluide parasitaire (quelle que soit l'espèce d'échinocoque), implique que le métacestode est fertile.
Forme adulte Expression	Stade de la reproduction sexuée de <i>Echinococcus</i> spp. (stade strobilaire) dans son hôte définitif.	Expression alternative plus populaire que l'expression scientifique « stade strobilaire » ou « strobile » qui désigne ce stade de développement chez les <i>Echinococcus</i> spp. ; cette expression reste en cohérence avec « forme larvaire » chez l'hôte intermédiaire.
Forme larvaire	Forme issue de la reproduction asexuée des	Expression en cohérence avec l'expression recommandée de « forme adulte »,

Expression	<i>Echinococcus</i> spp. chez l'hôte intermédiaire.	chez l'hôte définitif, qui peut être utilisée comme équivalent de métacestode (ou larve) pour la communication au public et aux professionnels.
Hydatide Nom	Description parasitologique de la forme larvaire asexuée, qui ressemble à une « poche pleine d'eau » des cestodes. Plus spécifiquement, description du dernier stade larvaire du métacestode de <i>E. granulosus s.l.</i>	Du Grec ancien–hydatidis, génitif-, hydatidos- (vésicule, poche pleine d'eau) ; ce nom est utilisable, dans cette définition, uniquement pour les descriptions de parasitologie. Il devrait être restreint (par usage, pas par définition) au métacestode de <i>E. granulosus s.l.</i> et ne devrait pas être utilisé pour le métacestode de <i>E. multilocularis</i> .
*/***Hydatique Adjectif	Fait référence au métacestode des <i>Echinococcus</i> spp. chez l'hôte intermédiaire. Plus spécifiquement, fait référence au métacestode de <i>E. granulosus s.l.</i>	Du Grec ancien–hydatidis, génitif-, hydatidos- (vésicule, poche pleine d'eau) ; l'adjectif « hydatique », dont l'équivalent n'existe pas en anglais où le nom 'hydatid' est utilisé aussi comme adjectif, décrit le stade larvaire des <i>Echinococcus</i> spp. (métacestode) ? Il doit être réservé au métacestode de <i>E. granulosus s.l.</i> et ne doit jamais être utilisé 1) pour le stade adulte des <i>Echinococcus</i> spp. ; et 2) pour désigner quoi que ce soit relatif à l'EA (ou à <i>E. multilocularis</i>) ou EN (ou à <i>E. vogeli</i> ou <i>E. oligarthra</i>), afin d'éviter toute confusion entre les maladies humaines causées par les différentes espèces d'échinocoques.
**Immature (stade strobilaire/ forme adulte) Adjectif	Stade strobilaire / forme adulte des <i>Echinococcus</i> spp. chez l'hôte définitif dont le dernier segment ne contient pas d'œufs (donc n'est temporairement pas infectant pour l'hôte intermédiaire)	« Immature » indique juste que la forme adulte n'est pas pleinement développée et n'a pas atteint le stade de production d'œufs ; cela ne signifie pas que la forme adulte n'atteindra pas le stade fertile (comme cela pourrait être, à tort suggéré par le terme « non-fertile »)
*Infiltrat (périparasitaire) Nom	Composants histologiques (cellulaires et fibreux) d'origine de l'hôte dans EA ; contrairement à la couche adventitielle dans l'EK, l'infiltrat cellulaire et fibreux dans l'EA n'a pas de limite claire avec le parenchyme hépatique.	Alternative au terme « infiltration ».
*Kyste (observé dans l'infection par des	Entité anatomique issue de la croissance du métacestode des <i>Echinococcus</i> spp.,	Le nom « kyste » devrait être réservé aux situations cliniques (ou expérimentales) dans l'EK et l'EN; le kyste peut être observé par divers types d'imagerie (IRM,

<p><i>Echinococcus spp.</i> Nom</p>	<p>distincte du parenchyme des structures avoisinantes (foie, poumon, cerveau, etc.) qui inclut (de l'extérieur vers l'intérieur) :</p> <ul style="list-style-type: none"> -la couche adventitielle (origine de l'hôte, parfois réduite à quelques cellules ou à du tissu fibreux) -la couche stratifiée (origine parasitaire) -la couche germinale (origine parasitaire) -le liquide kystique (et son contenu, produit à la fois par le parasite et par l'hôte). 	<p>échographie, radiologie, PET scan). La classification internationale de l'EK est basée sur l'échographie avec 5 stades 'CE'. Deux types de kystes CE3 (a et b), de signification différente, sont décrits à présent. Le nom « kyste » ne doit jamais être utilisé pour désigner une cavité centrale nécrotique souvent développés dans les lésions d'EA ; « pseudokyste » est alors le terme plus approprié.</p>
<p>Kystique Adjectif</p>	<p>Qui se rapporte au 'kyste' avec la définition précisée dans la rubrique 'kyste' de ce tableau</p>	<p>L'adjectif « kystique » doit être réservé aux situations cliniques (ou expérimentales) dans l'EK et l'EN; le kyste peut être observé par divers types d'imagerie (IRM, échographie, radiologie, FDG-TEP/TDM). L'adjectif « kystique » ne doit jamais être utilisé pour désigner une cavité centrale nécrotique souvent développés dans les lésions d'EA ; « pseudokystique » est alors le terme plus approprié.</p>
<p>*Larve Nom</p>	<p>Reproduction asexuée de <i>Echinococcus spp.</i> chez l'hôte intermédiaire.</p>	<p>Généralement utilisé comme équivalent de « métacestode ». Cependant, « métacestode » doit être préféré pour les communications scientifiques ; voir aussi l'entrée « forme larvaire ».</p>
<p>Liquide hydatique Expression</p>	<p>Liquide sécrété par la couche germinale du métacestode des <i>Echinococcus spp.</i> ; il contient à la fois des composants d'origine parasitaire, et des composants de l'hôte, ayant traversés les couches stratifiée et germinale. Plus spécifiquement, fait référence au liquide présent dans le métacestode de <i>E. granulosus s.l.</i></p>	<p>Comme il est convenu de restreindre l'usage de « hydatique » pour qualifier les noms ou expression faisant référence à <i>E. granulosus s.l.</i> (voir plus bas), cette expression doit également être restreinte à ce cluster d'espèces. Pour toute autre espèce, le terme (nom) « liquide » devrait être suivi du nom taxonomique de l'espèce (par exemple 'liquide d'<i>E. multilocularis</i>), ou qualifié par 'kystique' ou de 'microkystique' (« liquide kystique », « liquide microkystique'), pour les situations <i>in vivo</i>, ou par 'vésiculaire' (« liquide vésiculaire »), pour les situations <i>in vitro</i>.</p>
<p>Liquide kystique (ou microkystique)</p>	<p>Liquide sécrété par la couche germinale du métacestode des <i>Echinococcus spp.</i> ; ce</p>	<p>Devrait être réservé pour les situations <i>in vivo</i> dans les hôtes humains et animaux (incluant les modèles expérimentaux) : kystes dans les EK et EN ; microkystes</p>

Expression	liquide est collecté au centre du kyste (pour <i>E. granulosus s.l.</i>) ou des microkystes (pour <i>E. multilocularis</i>) ; il contient à la fois des composants d'origine parasitaire, et des composants de l'hôte, ayant traversés les couches stratifiée et germinale. Plus spécifiquement, 'fluide kystique' fait référence au liquide présent dans le métacestode de <i>E. granulosus s.l.</i>	dans l'EA.
* Liquide vésiculaire Expression	Liquide produit <i>in vitro</i> par le métacestode <i>Echinococcus</i> spp. en culture; quelle que soit l'espèce.	Ce terme devrait être réservé aux situations <i>in vitro</i> où il est convenu d'utiliser le terme 'vésicule'.
** Metacestode (s) Nom	Forme de reproduction asexuée des <i>Echinococcus</i> spp. chez l'hôte intermédiaire; représente la 2 ^{ème} phase du développement chez l'hôte intermédiaire, qui inclut tous les stades depuis le stade post-oncosphéral jusqu'au stade fertile (avec production de protoscolex). Le stade d'oncosphère n'est pas inclus dans la définition du métacestode.	Désignation scientifique du cestode chez l'hôte intermédiaire; « larve » ou « forme larvaire » sont des alternatives utilisables lors de communications au public et aux professionnels. Cette définition approuvée est soutenue par les occurrences rencontrées dans les livres de parasitologie vétérinaire et ceux sur <i>Echinococcus</i> spp.
* Microkyste Nom Microkystique Adjectif	Petit kyste, (moins de 1 cm de diamètre), représentant la lésion élémentaire de l'infection par le métacestode d' <i>E. multilocularis</i> . De multiples petits kystes (microkystes) dont chacun est constitué d'une couche germinale, une couche stratifiée, et un infiltrat péripasitaire de cellules de l'hôte et de fibrose, sont caractéristiques des lésions d'EA (due à <i>E. multilocularis</i>). L'adjectif désigne tout ce	Dans cette situation, « micro » ne fait pas référence à « microscopique » mais à « petit » (du Grec ancien – <i>micros</i> (small)). Ce nom et l'adjectif qui en dérive doivent être réservés aux lésions EA <i>in vivo</i> . Ces structures parasitaires peuvent être observé macroscopiquement lors d'interventions chirurgicales, et caractérisées par l'examen anatomo-pathologique, chez l'homme et dans des modèles précliniques et / ou dans des modèles expérimentaux animaux voire lors d'autopsies suite à infection naturelle; elles peuvent également être identifiées avec des techniques d'imagerie comme l'IRM. Les microkystes sont des structures parasitaires distinctes de la cavité centrale nécrotique souvent développée dans l'EA (le terme « pseudokyste » devrait être utilisé pour désigner cette cavité).

	qui se rapporte au microkyste (par exemple, le fluide contenu à l'intérieur du microkyste peut être qualifié de « microkystique »).	Voir aussi l'entrée « pseudokyste » dans ce tableau. Le nom « microkystes » peut remplacer l'expression « multiples petits kystes ronds » utilisée par Kodama <i>et al.</i> , 2003 dans leur description de la classification des lésions en IRM.
*Non fertile (metacestode, larve, kyste etc...) Adjectif	Structure parasitaire chez l'hôte intermédiaire qui ne contient pas de protoscolex viables, et qui, de ce fait, n'est pas infectant pour l'hôte définitif.	Un métacestode « non fertile » peut être « viable » ; ces deux adjectifs ne sont pas synonymes. Chez l'homme, les lésions d'EA par exemple sont le plus souvent viables mais non fertiles (les protoscolex ne sont observés que dans 20% des cas).
*Non viable (metacestode, larve, kyste etc...) Adjectif	Structure parasitaire chez l'hôte intermédiaire qui ne contient pas de cellules vivantes capables de proliférer dans des conditions appropriées, c'est-à-dire qui ne se développe pas dans un nouvel hôte intermédiaire ou en culture <i>in vitro</i> .	« Non viable » implique que la structure parasitaire ne se développe pas lorsqu'elle est transférée dans le même hôte ou dans un nouvel hôte intermédiaire, ou en culture <i>in vitro</i> , dans des conditions appropriées. Cependant, une évaluation non invasive de la non-viabilité <i>in vivo</i> est toujours imparfaite.
Oncosphéral Adjectif	Qui se rapporte à l'oncosphère, stade du développement des <i>Echinococcus</i> spp.	Le nom 'oncosphère' ne doit être utilisé que pour désigner le stade suivant l'ingestion des œufs d' <i>Echinococcus</i> spp. par l'hôte intermédiaire, juste avant la prolifération cellulaire (stade postoncosphéral) qui constitue le premier stade évolutif du métacestode.
Oncosphère Nom	Forme infectieuse des <i>Echinococcus</i> spp. libérée de l'œuf sous l'action d'enzymes protéolytiques dans le système digestif de l'hôte intermédiaire.	Le nom 'oncosphère' ne doit être utilisé que pour désigner le stade suivant l'ingestion des œufs d' <i>Echinococcus</i> spp. par l'hôte intermédiaire, juste avant la prolifération cellulaire (stade postoncosphéral) qui constitue le premier stade évolutif du métacestode. Voir Figures 1A.
Périkyste Nom Périkystique Adjectif	Tissu entourant le kyste. Pour l'échinococcose, l'adjectif s'applique à <i>E. granulosus s.l.</i> seulement ; tissu / organe (foie, poumon, cerveau, glande surrénale) qui, à son tour, inclut : -le fluide kystique -la couche germinale -la couche stratifiée -la couche adventitielle	Comme le kyste dans l'infection par <i>E. granulosus s.l.</i> inclut la couche adventitielle, le périkyste correspond seulement au parenchyme (qui comporte aussi les vaisseaux et les canaux biliaires dans le foie, les bronches dans le poumon) qui entoure le kyste. En situation clinique d'EK (animale ou expérimentale), le nom « périkyste » (ou l'adjectif « périkystique ») ne devrait pas être utilisé pour désigner la couche adventitielle, car elle est « périparasitaire » et non « périkystique ». Ces termes ne devraient pas être utilisés dans l'infection à <i>E. multilocularis</i> pour qualifier les tissus / organes qui entourent les lésions.

Périparasitaire Adjectif	Tissu entourant le parasite. Pour <i>E. granulosus s.l.</i> : tissu / organe qui entoure la couche stratifiée de l'hydatide. Pour <i>E. multilocularis</i> : : tissu / organe qui entoure la couche stratifiée des microkystes.	Dans le kyste développé lors de l'infection de l'hôte intermédiaire par <i>E. granulosus s.l.</i> , la couche adventitielle, produite par l'hôte, est entourée par le parenchyme normal (qui comporte aussi les vaisseaux et les canaux biliaires dans le foie, les bronches dans le poumon), et représente le tissu « périparasitaire ». Dans les lésions développées lors de l'infection de l'hôte intermédiaire par <i>E. multilocularis</i> le tissu inflammatoire (granulome) qui entoure la lésion sans limite claire avec le parenchyme représente « l'infiltrat périparasitaire ».
*Postoncosphéral Expression	Stade entre l'oncosphère et le métacestode pleinement constitué.	Comme l'expression « postoncosphéral » fait textuellement référence à « oncosphère », cette expression est mieux adaptée pour désigner ce stade de l'évolution de la larve des <i>Echinococcus</i> spp. que « larve transitionnelle », parfois utilisé mais qui peut s'appliquer à tous types de larves. L'adjectif 'post-oncospheral' a été retenu dans la version internationale.
*Proglottis Nom	Partie de la forme adulte d' <i>Echinococcus</i> spp. résultant de la segmentation du scolex dans l'intestin de l'hôte définitif.	Fait directement référence à l'origine grecque du mot.
Protoscolex Nom	Stade antérieur au scolex, produit par la capsule proligère, bourgeonnant de la couche germinale d' <i>Echinococcus</i> spp. et libéré dans le liquide kystique (pour l'EK) ou microkystique (pour l'EA)	Du Grec ancien (' <i>scolex</i> ', génitif : ' <i>scolecus</i> ' -et non ' <i>scolicos</i> ') avec le préfixe « protos » (avant). Voir figures 1 dans Koziol et al 2016 pour l'illustration de la formation des protoscolex. Pluriel invariable en français. .
Scolex Nom	Premier segment (« tête ») de la forme adulte des cestodes	Du Grec ancien (' <i>scolex</i> ', génitif ' <i>scolecus</i> '-et non ' <i>scolicos</i> '). Pluriel invariable en français.
Segment Nom	Partie de la forme adulte d' <i>Echinococcus</i> spp. résultant de la segmentation du scolex dans l'intestin de l'hôte définitif.	Peut être utilisé comme équivalent en langue commune de « proglottis » (pour l'enseignement et pour le grand public). Le terme 'anneau' (dont les segments n'ont pas la forme...) ne devrait plus être utilisé (cf. Tableau 2B).
/Stade strobilaire Expression	Stade de reproduction sexuée (forme adulte) des <i>Echinococcus</i> spp. dans l'intestin de leur hôte définitif.	Expression scientifique spécifique qui désigne le stade de développement des <i>Echinococcus</i> spp dans leur hôte définitif.
***Strobile	Forme adulte des <i>Echinococcus</i> spp. dans	Expression scientifique spécifique qui désigne les différentes espèces

	l'intestin de leur hôte définitif.	d'échinocoques dans l'intestin de leur hôte définitif.
Ventouses Nom	Appendices de la forme adulte d' <i>Echinococcus</i> spp. qui leur permet de s'attacher à la paroi intestinale de l'hôte définitif pour se nourrir.	Pas de synonyme.
*Ver Nom	Stade strobilaire d' <i>Echinococcus</i> spp. chez l'hôte définitif.	Utilisé comme équivalent, très populaire, de « forme adulte » ou « strobile ».
*Vésicules (parasitaire) Nom	Entité anatomique résultant de la croissance <i>in vitro</i> d' <i>Echinococcus</i> spp., quelle que soit l'espèce.	Devrait être réservé aux situations <i>in vitro</i> , où les structures parasitaires du métacestode ne comportent pas de couche adventitielle. L'usage du nom « vésicule » pour les cultures <i>in vitro</i> seulement a été approuvé par le consensus international.
*Viable Adjectif	Structure parasitaire des métacestodes qui contient des cellules vivantes capables de proliférer dans des conditions appropriées.	« Viable » implique que la structure (quel que soit son type) peut croître dans le même ou dans un nouvel hôte intermédiaire et/ou en conditions appropriées de culture <i>in vitro</i> ; les structures parasitaires viables peuvent contenir, ou pas, des protoscolex (stade parasitaire nécessaire à l'infection de l'hôte définitif, qui définit la 'fertilité' du métacestode). Cependant, une évaluation non invasive de la viabilité <i>in vivo</i> est toujours imparfaite.

* Accord obtenu en 2^{ème} consultation des participants au consensus international pour le terme ou l'expression équivalents en anglais.

** Accord pour la recommandation d'un terme ou expression équivalents en anglais, qui n'était pas sélectionné en 1^{ère} consultation lors du consensus international ; l'approbation a été obtenue lors d'une 3^{ème} consultation, après discussion et éventuellement vote entre les experts.

*** Entrée spécifique à la version française de la Terminologie des échinococcoses : terme dont l'équivalent n'existe pas en anglais ; ou termes ou expressions spécifiquement forgés pour s'adapter aux décisions prises au terme du Consensus Formalisé sur la terminologie internationale (en anglais) des échinococcoses.

IRM : imagerie par résonance magnétique nucléaire ; FDG-TEP/TDM: tomographie par émission de positons associé à la tomodensitométrie (au fluorodéoxyglucose).

Tableau 1C. Termes recommandés pour les aspects cliniques de l'échinococcose

Mot /expression	Définition	Arguments pour accepter ce terme, références, clarifications linguistiques, commentaires
AORC Acronyme	Acronyme de la description des interventions chirurgicales pratiquées dans le cadre du traitement de l'EK hépatique : A : Abord (<i>Approach</i>): laparotomie, laparoscopie, ou chirurgie robotique. O : Ouverture (<i>Opening</i>) : à Kyste ouvert (KO) ou à kyste non ouvert (KNO). R : Résection (<i>Resection</i>) : kystectomie, hépatectomie, ou transplantation hépatique. C : Complétude (<i>Completion</i>) : kystectomie totale, subtotale ou partielle (pour hépatectomie partielle et transplantation hépatique, la description suit les modalités usuelles pour ces interventions)	Système de description standardisée des interventions chirurgicales dans l'EK. Ne concerne pas le traitement chirurgical de l'EA. Cet acronyme est valide en français comme en anglais
*Complicquée (échinococcose, EA, EK) Adjectif	Dans l'EK, l'EA, l'EN : évènement indésirable et susceptible d'entraîner des symptômes et/ou une prise en charge particulière ; ces évènements peuvent être spontanés ou provoqués qui peuvent survenir dans EK/EN ou dans l'EA (même longtemps après une intervention thérapeutique).	Il s'agit d'une définition clinique. L'adjectif « complicquée », pour l'échinococcose, ne devrait pas être utilisé pour désigner seulement la croissance du parasite (douloureuse ou non, importante ou non en taille), si elle est sans conséquence sur la structure de l'organe infecté ou des organes voisins. A titre d'exemples, les complications peuvent être : -rupture (vers l'extérieur ou dans une structure de l'organe infecté, par exemple : voie biliaire, bronche) -compression ou invasion d'une structure de l'organe infecté ou des organes avoisinants -surinfection des kystes d'EK ou d'EN ou des pseudo-kystes d'EA, par des bactéries ou des agents fongiques

		<p>-réactions anaphylactiques (allergie IgE dépendante) vis-à-vis des allergènes d'<i>Echinococcus</i> spp.</p> <p>- compression ou invasion de tissus infectés par le métacestode (cerveau, os par exemple) dans EK, EN ou EA.</p>
<p>CPRE Acronyme pour Cholangio- pancréatographie rétrograde endoscopique</p>	<p>Technique endoscopique utilisée pour explorer les canaux biliaires et pancréatiques, quelle que soit la maladie ; cette technique peut, ou non, être associée à une sphinctérotomie ou à d'autres procédures.</p>	<p>L'acronyme français est communément utilisé par les professionnels (de même que l'acronyme anglais 'ERCP, pour « <i>Endoscopic Retrograde Cholangio-Pancreatography</i> »).</p> <p>Dans les procédures diagnostiques pour l'EK, l'EN, et l'EA, il n'y pas d'exploration des canaux pancréatiques, mais l'acronyme CPRE (ou en anglais, ERCP) est tout de même utilisé. Avec une intention thérapeutique, c'est la 1^{ère} étape d'un drainage biliaire sous endoscopie. Cette distinction devrait apparaître clairement dans les publications scientifiques.</p>
<p>DBPT Drainage Biliaire Percutané Transhépatique, Acronyme de l'expression anglaise PTBD <i>Percutaneous Transhepatic Biliary Drainage</i>, Drainage Biliaire Percutané Transhépatique, en français</p>	<p>Technique interventionnelle non chirurgicale utilisée pour drainer l'arbre biliaire, qui est utilisée dans les EA ou EK compliquées, après ponction percutanée.</p>	<p>Expressions et acronymes largement utilisés dans la littérature médicale, pour des applications variées. L'acronyme anglais est souvent utilisé. Pas de synonyme alternatif en anglais (ni dans la traduction française). La procédure s'applique à la fois à l'EA et à l'EK et n'inclut pas d'action curative. Dans les publications scientifiques/médicales, le mode de guidage (échographie, tomodensitométrie...) lors de la ponction percutanée devrait être précisé, de même que le type de cathétérisation et la taille des cathéters.</p>
<p>*Disséminée (EK, EA, EN) Adjectif</p>	<p>Forme clinique de EK, EA ou EN disséminée à plus d'un organe.</p>	<p>La définition implique que le kyste / la lésion ne se limite pas à un seul organe ; cela n'indique pas la nature de la dissémination (localisation multiple, invasion loco-régionale, métastase).</p>
<p>Drainage biliaire per-endoscopique</p>	<p>Technique interventionnelle non chirurgicale utilisée pour le drainage de l'arbre biliaire, par CPRE.</p>	<p>Cette procédure, qui s'applique à la fois à l'EA et à l'EK, peut inclure ou non la pose de prothèse biliaire. Cette procédure n'inclut pas une action curative ni dans l'EK ni dans l'EA. Cette procédure traite des complications de ces maladies et /ou de leur traitement chirurgical. Dans les publications</p>

		scientifiques, si la pose d'une prothèse biliaire est associée à la procédure, cela devrait être spécifié, de même que la taille, le type et le nombre de prothèses.
Drainage percutané d'un pseudokyste Expression	Technique interventionnelle transhépatique percutanée guidée (par l'échographie, la tomодensitométrie), utilisée pour drainer le centre du « pseudokyste » dans les formes avancées d'EA. Ne s'applique qu'à l'EA.	Pour le traitement de l'EA, cette expression est préférée à « drainage cavitaire » puisqu'elle fait explicitement référence à un « pseudokyste », résultant de la nécrose des lésions d'EA. L'expression « drainage percutané d'une cavité post-chirurgicale » devrait être réservé au traitement postopératoire de cavités après chirurgie pour EK. Dans l'EA, il n'y a pas de lien temporel entre le drainage et les autres modalités de traitements interventionnels. Pas d'acronyme dédié (DPP peut être utilisé cependant). Dans toutes les descriptions de ce type de procédure, le mode de « guidage » doit être précisé de même que le type de cathétérisation et d'aspiration.
Drainage percutané d'une cavité post-opératoire Expression	Technique interventionnelle transhépatique percutanée guidée (par l'échographie, la tomодensitométrie), utilisée pour drainer des cavités post-opératoires après chirurgie pour EK. Ne s'applique qu'à l'EK.	Il semblait nécessaire d'avoir une expression clairement distincte de celle utilisée pour le drainage nécrotique d'un pseudo-kyste dans l'EA. Cette expression a été proposée pour le traitement des cavités résiduelles après la chirurgie d'exérèse de l'EK. La notion temporelle est clairement exprimée dans l'expression de « post-opératoire ». Dans toutes les descriptions de ce type de procédure, le mode de « guidage » doit être précisé de même que le type de cathétérisation et d'aspiration.
Echinococcose(s) Nom	Maladie(s) liée (s) à l'infection par la forme larvaire des parasites du genre <i>Echinococcus</i> spp.	Recommandé par la fédération mondiale de parasitologie (WFP) (nom du genre suivi du suffixe -ose). Ce nom ne peut être utilisé de façon générique que lorsqu'on considère l'ensemble des échinococcoses (singulier), ou toutes les échinococcoses (pluriel) ; excepté dans ces cas, il faut préciser de quel type d'échinococcose on parle (EK, EA, EN) ; en français, il n'y a pas de difficulté particulière à utiliser le mot 'échinococcose' au singulier ou au pluriel.
Echinococcose alvéolaire Expression Abréviation : EA	Maladie due à l'infection par le métacestode d' <i>E. multilocularis</i> avec de nombreux microkystes donnant un aspect « alvéolaire » à l'intérieur de l'organe atteint.	Largement utilisé depuis la reconnaissance de la maladie au 19 ^{ème} siècle. Issu du nom de genre « <i>Echinococcus</i> » et de l'adjectif latin « <i>alveolaris</i> » ('formant des alvéoles'). L'expression est conforme aux recommandations de la WFP ; l'adjectif « alvéolaire » permet de préciser l'aspect des lésions (essentiellement hépatiques). L'absence de précision (alvéolaire <i>versus</i> kystique) est source de confusion entre les experts, les parties prenantes et les décideurs politiques.
Echinococcose	Maladie due à l'infection par le	L'expression est conforme aux recommandations de la WFP ; « kystique » vient

<p>kystique Expression Abréviations : EK</p>	<p>métacestode d'<i>E. granulosus s.l.</i></p>	<p>du grec ancien –« <i>cystis</i> »- (vessie anatomique) et apporte des précisions sur la morphologie de la lésion (kystique). L'absence de précision (kystique <i>versus</i> alvéolaire) est source de confusion entre les experts, les parties prenantes et les décideurs politiques. Recommandée par le WHO-IWGE depuis ses 1ères 'Guidelines'.</p>
<p>Echinococcose néotropicale Expression Abréviations : EN</p>	<p>Maladies dues à l'infection par le métacestode d'<i>E. vogeli</i> ou <i>E. oligarthra</i>.</p>	<p>L'expression est conforme à la recommandation de la WFP ; l'adjectif « néotropical » permet de préciser qu'on désigne ainsi les deux échinococcoses rencontrées en Amérique du Sud et Amérique centrale [36] ; cette dénomination est justifiée par la distribution géographique unique des <i>Echinococcus</i> spp. impliquées (dans les zones tropicales du nouveau monde). Cette expression est utilisée depuis longtemps dans la littérature médicale et a été approuvée par le groupe de travail sud-américain travaillant sur <i>E. vogeli</i> et <i>E. oligarthra</i> ; cette expression permet de distinguer clairement ces maladies de l'EA et de l'EK.</p>
<p>ELRA Acronyme pour la technique de résection hépatique <i>ex-vivo</i> avec auto-transplantation (<i>Ex-vivo Liver Resection with Auto-transplantation</i>) Expression</p>	<p>Opération chirurgicale qui inclut une : -hépatectomie totale suivie d'une -résection <i>ex-vivo</i> des parties pathologiques du foie, associée à une reconstruction des voies biliaires et/ou des vaisseaux, puis une -ré-implantation du foie (auto-transplantation)</p>	<p>Technique chirurgicale utilisée pour le traitement des formes avancées d'EA. Les nombreuses expressions alternatives ne devraient plus être utilisées. L'abréviation a été proposée par l'équipe chirurgicale qui a réalisé le plus cette procédure et elle est la plus exhaustive (car elle en inclut toutes les étapes).</p>
<p>Hépatectomie Nom</p>	<p>Résection du foie, en totalité ou en partie.</p>	<p>De l'ancien Grec –« <i>hepar</i> », génitif « <i>hepatos</i> » (foie) avec le suffixe – « <i>ektomè</i> »/ « <i>ektomia</i> » (incision et ablation) ; au sens littéral, cela signifie « ablation hépatique » (ce qui est exact en cas de transplantation hépatique, mais qui n'est que partielle pour la plupart des hépatectomies). Dans les publications scientifiques, des précisions sur le type d'hépatectomie devraient être données selon les définitions usuelles de la chirurgie hépatique (y compris l'identification des segments du foie réséqués)</p>
<p>*Kyste hydatique (EK)</p>	<p>Lésion anatomique due à l'infection par <i>E. granulosus s.l.</i>, et à ce cluster</p>	<p>Du grec ancien –« <i>hydatidos</i> »(vessie). Selon la définition de « hydatique », cette expression ne devrait jamais être</p>

Expression	d'espèces exclusivement.	utilisée pour désigner la maladie ; elle doit être restreinte à la désignation d'un kyste dû à l'infection par <i>E. granulosus s.l.</i> chez l'hôte intermédiaire ou accidentel (dont l'homme).
*/***/Kyste fille Expression	Hydatides nouvellement formées dans le kyste hydatique lors du développement de <i>E. granulosus s.l.</i> Cette structure parasitaire est clairement distincte de la 'capsule prolifère' (« <i>brood capsule</i> » en anglais) qui produit les protoscolex. Non applicable à l'EA due à <i>E. multilocularis</i> .	L'expression 'daughter cyst', dérivée de l'expression française 'vésicule fille' proposée par Dévé a été utilisée pendant un siècle. Il est maintenant établi que ces structures anatomiques dérivent de la couche germinale, en cas d'agression du métacestode (voir Figure 1B). Le terme 'fille' (' <i>daughter</i> ' en anglais) est directement associé au genre du mot 'vésicule' en français... Cependant, le terme « fille » évoque une reproduction sexuée (qui n'existe pas pour le métacestode), et par ailleurs le nom « kyste » évoque une structure complète avec une couche adventitielle bien développée (alors qu'elle n'est quasi pas présente dans ce cas).
**Kystes multiples Expression	Tous types d'échinococcose (sauf EA) avec de nombreux kystes indépendants et séparés, observés par imagerie ou lors de la chirurgie, dans le même organe ou dans des organes différents.	Etablit une distinction claire entre l'aspect « multikystique » et la présence de kystes multiples. Cette expression ne doit pas être utilisée dans le cadre de l'EA avec des lésions multiples, ni pour qualifier des cas avec des kystes agrégés dans un même organe (EK ou EN multikystique).
Kyste secondaire Expression	Kystes nouvellement formés suite à la dissémination de protoscolex ou de fragments de la couche germinale, dans les cavités séreuses, spontanément, accidentellement ou après chirurgie ou ponction de kyste.	Mode de formation distinct de celui des kystes filles ; l'adjectif « secondaire » devrait, cependant, être restreint à l'apparition de nouveaux kystes d'EK dans le péritoine, ou dans les cavités pleurales ou méningées du fait de dissémination spontanée ou en relation avec la prise en charge thérapeutique (principalement, chirurgie à kyste ouvert). Cette expression a été approuvée par les rédacteurs du manuel technique WHO-IWGE, pour distinguer clairement les différentes situations concernant l'apparition de nouveaux kystes d'EK, spontanée ou après prise en charge thérapeutique.
Kystectomie Nom	Retrait d'un kyste, quelle que soit sa nature ; plus spécifiquement, retrait d'un kyste d'EK (lésion anatomique due à l'infection par <i>E. granulosus s.l.</i> ou <i>E. oligarthra</i>)	Du grec ancien –« <i>cystis</i> »-(vessie) et –« <i>ektomè</i> »/ « <i>ectomia</i> »- (incision et ablation) ; le suffixe –ectomie- dans le vocabulaire de chirurgie, fait référence à toute ablation d'organe ou de lésion. Au plan littéral, signifie « ablation d'un kyste ». Le contexte doit permettre d'éviter toute confusion entre un kyste d'EK et d'autres types de kystes. De plus, la description d'une kystectomie devrait être accompagnée d'une description des techniques utilisées, le type

		d'approche, le type de résection et l'étendue de l'ablation du kyste Cette qualification suit le système AORC : A. type d'approche : laparotomie, laparoscopie ou robotique ; O. Type d'ouverture du kyste : à kyste ouvert (KO) ou non-ouvert (KNO) ; R. type de résection : kystectomie, hépatectomie (lobectomie, segmentectomie) ; C : Complétude : kyste enlevé en totalité ou non (ablation totale, subtotala, ou partielle). Voir aussi Figure 3.
(A) kyste ouvert Expression Abréviatiion : ' KO '	Intervention chirurgicale qui inclut l'ouverture du kyste avant l'ablation du kyste (kystectomie partielle ou totale). S'applique seulement à l'EK ; peut être pratiqué en 1 ^{ère} ou en 2 ^{ème} intention ; non applicable à l'EA.	Littéralement plus juste que « kystectomie ouverte » (un kyste peut ou non être ouvert pendant une procédure chirurgicale mais une kystectomie ne peut pas être ouverte ou fermée). L'ouverture du kyste peut être spontanée, naturelle, par rupture, avant la chirurgie, ou réalisée avant ou pendant la kystectomie L'expression « à kyste ouvert » décrit clairement l'état du kyste (ouvert) et le risque potentiel de dissémination de protoscolex ou de fragments de la couche germinale, pendant la procédure chirurgicale.
(A) kyste non ouvert Expression Abréviatiion KNO	Intervention chirurgicale qui n'inclut pas l'ouverture du kyste avant l'ablation du kyste (kystectomie). S'applique seulement à l'EK et à la kystectomie totale ; non applicable à l'EA.	Littéralement plus juste que « kystectomie fermée » (un kyste peut ou non être « ouvert » pendant une procédure chirurgicale mais une kystectomie ne peut pas être ouverte ou fermée). Cette expression décrit clairement l'état du kyste (non-ouvert) et le faible risque de dissémination potentielle de protoscolex ou de fragments de la couche germinale, pendant la procédure chirurgicale.
Kystectomie péri-adventitielle Expression	Kystectomie totale réalisée sans ouvrir le kyste, et qui utilise l'espace de dissection entre la couche adventitielle et le parenchyme hépatique « normal » pour enlever totalement le kyste.	L'adjectif (facultatif dans la description opératoire) indique plus précisément que la résection est réalisée à l'extérieur de la couche adventitielle (la couche adventitielle est incluse dans le kyste réséqué).
Kystoïde Adjectif	Qualifie des structures similaires à des kystes (indépendamment de leur structure anatomique), observées en imagerie (hypo-échogènes en échographie, hypodenses en	Le suffixe 'oïde', du grec ancien ' <i>eidos</i> ' (forme) ; 'qui a la forme de, qui a l'apparence de', est généralement utilisé pour désigner quelque chose de semblable à quelque chose sans qu'on puisse en définir la nature. Adjectif à réserver à la description des lésions en imagerie, quand l'identification de la structure observée est incertaine.

	tomodensitométrie) dans l'EA.	
**Laparoscopie Nom	Approche chirurgicale qui utilise de petites incisions (de 0.5 à 1.5 cm) et est réalisée avec l'aide d'une caméra vidéo pour la réalisation des opérations de l'abdomen ou du pelvis.	Désigne toute intervention chirurgicale par laparoscopie. A préférer à « célioscopie » plus communément utilisée en gynécologie. Fait partie de la description des interventions sur le kyste hydatique dans le système AORC.
**Laparotomie Nom	Approche chirurgicale qui inclut une large incision de toutes les couches de la paroi de l'abdomen pour la réalisation des opérations de l'abdomen ou du pelvis.	Désigne toute intervention chirurgicale par laparotomie. Fait partie de la description des interventions sur le kyste hydatique dans le système AORC
Mo-CAT Acronyme pour Technique de CATHétérisation Modifiée	Procédure percutanée pour le traitement des kystes d'EK qui consiste à enlever les différentes couches du kyste (parfois aussi les kystes filles), en plus du fluide kystique et des protoscolex, et qui inclut la mise en place d'un cathéter, le plus souvent de grande taille, et une aspiration.	Des techniques similaires (comme la PEVAC), ont été précédemment décrites, mais ne sont plus utilisées [36,71,81]. Le nom de la procédure et l'acronyme « Mo-CAT » distingue clairement cette procédure de la PAIR conventionnelle et des techniques de cathétérisation standard. Dans les publications scientifiques/médicales, le mode de guidage de la ponction percutanée devrait être précisé (sous échographie, par exemple), de même que le type / taille de cathéter et le mode d'aspiration.
*Multikystique (image, échinococcose) Adjectif	Tous types d'échinococcose avec de multiples kystes agrégés en un même site, observés par imagerie ou lors de la chirurgie (ou l'autopsie, en médecine vétérinaire et dans les opérations de contrôle des échinococques), dans un même organe.	Évite la confusion avec la notion de « kystes multiples » qui fait référence à l'EK ou à l'EN à <i>E. oligarthra</i> avec plusieurs grands kystes observés par imagerie ; évite aussi la confusion avec la polykystose hépato-rénale. Peut être utilisé pour qualifier l'échinococcose à <i>E. vogeli</i> (souvent appelée 'polykystique' ; ce dernier terme fait maintenant partie des termes rejetés). L'adjectif « multikystique » ne devrait pas être utilisé pour décrire l'aspect « alvéolaire » des microkystes agrégés dans l'EA, sauf si la taille des microkystes est anormalement grande.
**Nouveau(x) kyste(s) hydatique(s)	Apparition d'un nouveau kyste (ou de plusieurs nouveaux kystes) d'EK dans une localisation différente de	La définition couvre tous les nouveaux kystes qui apparaissent chez un patient après un 1 ^{er} diagnostic ; le nouveau kyste peut apparaître spontanément (pendant la période de surveillance) ou après un type de traitement quelconque.

Expression	celle de la lésion initiale.	Cette expression a été ajoutée par les rédacteurs du consensus international, en accord avec les rédacteurs du manuel technique du WHO-IWGE. Il exclut tous les cas de « récidives », de « réactivation », et d'« échinococcose secondaire »
PAIR Acronyme de Ponction Aspiration Injection de protoscolecide Réaspiration Expression	Traitement percutané (guidé par échographie ou tomodensitométrie) des kystes d'EK utilisant une ponction à l'aiguille et des agents protoscolécides.	Nom et acronyme acceptés pour désigner cette procédure, depuis sa description en français, en 1986, par Ben Amor <i>et al.</i> et sa 1 ^{ère} publication en anglais, en 1990, par Gargouri <i>et al.</i> Cet acronyme décrit les 4 étapes de la procédure ; cette procédure, dans sa description originale, n'inclut pas la cathétérisation du kyste. Cette procédure a été évaluée et ses indications ont été clarifiées par le WGO-IWGE.
*Partielle (kystectomie) Adjectif	Intervention chirurgicale qui retire seulement partiellement les 3 couches du kyste d'EK.	En opposition à « sub-totale » qui laisse seulement une partie de la couche adventitielle en place ; ; ceci peut inclure un retrait partiel de toutes les couches (y compris des parties de la couche germinale et stratifiée); d'habitude, seule la couche adventitielle reste en place. Par définition, dans cette situation le kyste d'EK est ouvert (en 1 ^{ère} ou 2 ^{ème} intention). Voir aussi Figure 3 et la description du système AORC.
Pseudokyste Nom Pseudokystique Adjectif	Entité anatomique à bords irréguliers ressemblant à un kyste et due à une nécrose centrale des lésions dans les formes avancées d'EA.	Du Grec ancien « <i>pseudès</i> » (= faux, trompeur, qui induit en erreur), qui désigne quelque chose 'ressemblant à quelque chose' ; l'entité anatomique « pseudokyste » ressemble à un kyste mais n'est pas un kyste. Ce terme différencie une cavité nécrotique dans l'EA d'un « vrai » kyste d'EK (avec sa structure parasitaire en 3 couches). Cette structure ne correspond pas à une entité parasitaire. En médecine, le terme « pseudokyste » est généralement utilisé pour désigner les cavités nécrotiques qui se développent dans le pancréas après un épisode de pancréatite.
Protoscolecide Nom ou Adjectif	Composé (naturel ou chimique) qui est capable de tuer les protoscoléx.	Du Grec ancien ' <i>scolex</i> ' (ver), génitif- <i>scolec</i> -avec le préfixe grec ' <i>protos-</i> ' (avant/premier) et le suffixe latin '-cide', issu du verbe ' <i>caedere</i> ' (tuer), cet adjectif doit être préféré à « scolicide », « scolecide » et « protoscolicide »
Réactivation Nom	Apparition de kyste(s) fille(s) dans la matrice solide de kystes CE4 spontanément inactivés, qui montrent une évolution vers un stade CE3b.	Le terme de « réactivation » est réservé aux kystes spontanément inactifs, et dont la morphologie évolue dans le temps vers un stade considéré comme actif ou transitionnel ; c'est le cas, par exemple, observé après un diagnostic initial de kystes CE4, avec ou sans surveillance formelle du patient, dans la stratégie thérapeutique « <i>Watch and Wait</i> » [18]. Ce terme est retenu en accord avec les

		<p>rédacteurs du manuel technique du WHO-IWGE, dans le but de distinguer clairement les différentes situations concernant les nouvelles lésions ou les changements dans les lésions initiales qui apparaissent soit spontanément soit après une prise en charge thérapeutique.</p>
<p>Récidive Nom</p>	<p>Apparition d'une lésion d'EK active (types CE1, CE2 et CE3, le plus habituellement CE3b) dans la même localisation qu'un kyste traité, quel que soit le type de traitement antérieur.</p>	<p>D'après sa définition en oncologie, le terme de « récidive » est réservé pour les situations post-thérapeutiques ; le terme de « réactivation » s'applique aux kystes non traités. Ce terme est retenu en accord avec les rédacteurs du manuel technique du WHO-IWGE, dans le but de distinguer clairement les différentes situations concernant les nouvelles lésions ou les changements dans les lésions initiales qui apparaissent soit spontanément soit après une prise en charge thérapeutique. NB : la survenue d'une cavité, en situation post-chirurgicale doit être exclue avant de poser le diagnostic de « récidive ».</p>
<p>Sub-totale (kystectomie) Adjectif</p>	<p>Kystectomie presque totale avec retrait incomplet de la couche adventitielle du kyste d'EK.</p>	<p>Situation qui survient quand des parties limitées d'un kyste d'EK ne peuvent pas être retirées en toute sécurité du fait de la proximité avec les vaisseaux sanguins ou d'autres structures anatomiques (voies biliaires, bronches, structures cérébrales). Pour être qualifiée de « subtotale », la kystectomie doit retirer la totalité des couches germinale et stratifiée ; seules des parties limitées de la couche adventitielle restent en place. Par définition, dans cette situation, (comme dans une « kystectomie partielle »), le kyste doit être ouvert (ouverture de 2^{ème} intention).</p>
<p>(Technique de) Cathétérisation standard Expression Acronyme= S-CAT</p>	<p>Modification de la technique PAIR qui inclut l'insertion d'un cathéter laissé ou non temporairement en place dans le kyste pour le traitement des kystes d'EK.</p>	<p>Le nom de la procédure et l'acronyme S-CAT distinguent clairement cette procédure de la PAIR conventionnelle et des « techniques de cathétérisation modifiées » (« Mo-CAT »). La description peut être complétée par les mentions suivantes : 1) session S-CAT unique : le cathéter est enlevé pendant la 1^{ère} procédure ; 2) session S-CAT multiple : le cathéter est enlevé lors d'une autre procédure. Le mode de guidage lors de la ponction percutanée devrait être précisé, de même que le type / taille du cathéter utilisé.</p>
<p>Totale (kystectomie) Expression</p>	<p>Ablation complète du kyste d'EK, avec tout son contenu (fluide et protoscolex) et toutes les couches du kyste (germinale, stratifiée et</p>	<p>L'adjectif « total » insiste sur l'ablation complète du kyste d'EK par une intervention chirurgicale (le « C » pour « Complétude » dans le système AORC). Ce terme ne préjuge pas de l'ouverture ou non du kyste, à un moment ou à un autre de la procédure.</p>

	adventitielle).	Cette opération, sur un kyste non ouvert, était parfois appelée « péri-kystectomie » ; cependant, la définition correcte du kyste d'EK va à l'encontre de l'utilisation de ce mot (voir Tableau 1B et 2C ainsi que Figure 2.)
*Traitement antiparasitaire Expression	Traitement biologique ou pharmacologique de l'infection par les <i>Echinococcus</i> spp., capable soit de tuer les différentes espèces d' <i>Echinococcus</i> soit d'inhiber ou de retarder leur développement à différentes étapes du cycle parasitaire.	Peut s'appliquer aux différents stades de développement des <i>Echinococcus</i> spp. rencontrés lors d'infections, chez l'hôte intermédiaire ou accidentel (dont l'homme) et chez l'hôte définitif (animaux de compagnie, animaux sauvages ou domestiques). Les molécules et les dosages utilisés peuvent varier selon le stade parasitaire et le stade de la maladie.
Transplantation hépatique Expression	Procédure qui consiste à enlever le foie pathologique du patient « receveur » et de transplanter le foie d'un patient « donneur » (en totalité ou en partie), au même endroit.	Technique chirurgicale utilisée pour le traitement de cas avancés d'EA, et plus rarement d'EK. L'expression « allotransplantation du foie » est moins couramment utilisée. Ce terme n'inclut pas « l'auto-transplantation », qui est la phase finale de la technique chirurgicale décrite dans ce tableau sous l'acronyme 'ELRA'. Le site de transplantation (orthotopique ou non) doit être indiqué pour les modèles expérimentaux.

* Accord obtenu en 2^{ème} consultation des participants au consensus international pour le terme ou l'expression équivalents en anglais.

** Accord pour la recommandation d'un terme ou expression équivalents en anglais, qui n'était pas sélectionné en 1^{ère} consultation lors du consensus international; l'approbation a été obtenue lors d'une 3^{ème} consultation, après discussion et éventuellement vote entre les experts.

***Entrée spécifique à la version française de la Terminologie des échinococcoses : terme dont l'équivalent n'existe pas en anglais ; ou termes ou expressions spécifiquement forgés pour s'adapter aux décisions prises au terme du Consensus Formalisé sur la terminologie internationale (en anglais) des échinococcoses.

Tableau 2A. Termes rejetés pour la génétique et l'épidémiologie des espèces d'*Echinococcus*

Mot /expression	Définition	Arguments pour rejeter ce terme, références, clarifications linguistiques, commentaires
<i>Alveococcus</i> Nom	Nom de genre non valide utilisé souvent dans la littérature russe (dans l'ex-union soviétique en général) pour désigner <i>Echinococcus multilocularis</i> (Leuckart, 1863) qui en fait appartient au genre <i>Echinococcus</i>	<i>E. multilocularis</i> (Leuckart, 1863) appartient au genre <i>Echinococcus</i> . Le code international de nomenclature zoologique doit être appliqué (voir Tableau 1A). Seul les noms d'espèces dans le genre <i>Echinococcus</i> mentionnés dans le Tableau 1A doivent être utilisés.
<i>Echinococcus alveolaris</i> Expression	Nom d'espèce non valide utilisé parfois-et même récemment- dans la littérature allemande et turque pour désigner l'espèce <i>E. multilocularis</i> ou la maladie « échinococcose alvéolaire » (EA).	Pour désigner le cestode, le code international de nomenclature zoologique doit être appliqué (voir Tableau 1A). Pour désigner la maladie, les recommandations de la Fédération Mondiale de Parasitologie (WFP) doit être appliquées (voir Tableau 1C).
<i>Echinococcus cysticus</i> Expression	Nom d'espèce non valide utilisé parfois dans la littérature allemande et turque pour désigner soit l'espèce <i>E. granulosus</i> ou la maladie « échinococcose kystique » (EK).	Pour désigner le cestode, le code international de nomenclature zoologique doit être appliqué (voir Tableau 1A). Pour désigner la maladie, les recommandations de la Fédération Mondiale de Parasitologie (WFP) doivent être appliquées (voir Tableau 1C).
<i>Echinococcus granulosus</i> Expression	Nom d'espèce non valide avec une orthographe inexacte, souvent trouvé dans les publications.	Pour désigner le cestode, le code international de nomenclature zoologique devrait être appliqué (voir Tableau 1A).
<i>Echinococcus granulosus sensu lato</i> (espèces au sein de) Expression, synonymes (Liste par ordre alphabétique, non	Noms d'espèces, historiques ou proposés récemment, non valides pour les <i>Echinococcus</i> spp. au sein du cluster <i>E. granulosus s.l.</i> , qui ont été plus tard classées comme synonyme des espèces actuellement reconnues.	Les noms d'espèces proposés dans des publications scientifiques ne doivent pas être utilisés, à moins qu'une preuve moléculaire ne soit apportée, et que l'espèce en question ne soit reconnue comme une nouvelle espèce. En attendant une définition précise sur l'addition de nouvelles espèces au sein du cluster <i>E. granulosus s.l.</i> en plus des espèces reconnues (listées dans le Tableau 1A), les génotypes « G » doivent être utilisés.

<p>exhaustive) <i>E. borealis</i> <i>E. cameroni</i> <i>E. cepanzeri</i> <i>E. intermedius</i> <i>E. longinanubrius</i> <i>E. lycaontis</i> <i>E. minimus</i> <i>E. patagonicus</i></p>		
<p><i>Echinococcus oligarthrus</i>, <i>Echinococcus oligarthrus</i> Expression</p>	<p>Noms d'espèces non valides dans le genre <i>Echinococcus</i>, responsables de la forme clinique « échinococcose néotropicale »</p>	<p>L'espèce initialement décrite par Diesing, <i>Taenia oligarthra</i> (Diesing, 1863) est souvent désignée par les dénominations <i>T.</i> (ou <i>E.</i>) <i>oligarthus</i> et <i>T.</i> (ou <i>E.</i>) <i>oligarthus</i>. Les arguments historiques et linguistiques sont convaincants pour revenir à la dénomination initiale 'oligarthra'. Voir Tableau 1A. En effet, le nom grec 'arthra', (articulations), pluriel du nom 'arthron') n'est pas un adjectif, mais un nom en apposition, qui ne s'accorde donc pas au genre du genus (masculin singulier, dans le cas d'<i>Echinococcus</i>).</p>
<p><i>Echinococcus sibiricensis</i> (Rausch & Schiller, 1954) Expression</p>	<p>Nom historique d'espèce non valide pour <i>E. multilocularis</i>.</p>	<p><i>E. multilocularis</i> (Leuckart, 1863) est actuellement le seul nom accepté dans la nomenclature internationale.</p>
<p>***taenia ou ténia Nom</p>	<p>Nom de la forme adulte (vers intestinaux) du genre <i>Echinococcus</i>.</p>	<p>Le mot 'taenia' (avec un 't' minuscule), ou 'ténia' souvent associé au mot 'échinocoque' est communément utilisé dans les articles et les livres didactiques concernant les différentes espèces d'<i>Echinococcus</i>, pour désigner la forme adulte (le ver intestinal) [10-11]. Il ne semble pas que ce soit l'usage en anglais. On retrouve la même formule (qui ressemble à un 'copier-coller') dans plusieurs écrits didactiques « petit taenia (ou ténia) du chien ». Or le genre <i>Taenia</i> existe, distinct du genre <i>Echinococcus</i>, ce qui peut porter à confusion, en particulier dans l'enseignement de la parasitologie. Ce terme devrait être abandonné dans cet usage, et remplacé par une périphrase 'petit ver plat de la</p>

		famille des Ténidés, du genre Echinococcus’.
--	--	--

***Entrée spécifique à la version française de la Terminologie des échinococcoses : terme dont l'équivalent ou l'usage n'existe pas en anglais.

Tableau 2B Termes rejetés pour la biologie et l'immunologie des espèces d'*Echinococcus*

Mot /expression	Définition	Arguments pour rejeter ce terme, références, clarifications linguistiques, commentaires
<p>***Anneau Nom</p>	<p>Proglottis de la forme adulte des <i>Echinococcus</i> spp.</p>	<p>Nom souvent utilisé en français (l'équivalent n'est pas retrouvé en anglais, où n'est utilisé que le mot 'segment') pour désigner les différents segments de la forme adulte des échinocoques chez l'hôte définitif. Dans le cas des ténias, comme dans celui des échinocoques, le mot 'anneau' ne correspond pas à la définition usuelle du mot (cf. dictionnaire Larousse : « cercle de matière dure, qui sert à retenir quelque chose », ou plus généralement « ce qui a la forme d'un cercle ». Les proglottis (ou 'segments' dans le langage courant) n'ont pas la forme d'un cercle. Le mot 'segment' a fait l'unanimité des membres du groupe de travail francophone.</p>
<p>*Adventice Nom, masculin ***adventice, Adjectif</p>	<p>Couche fibreuse et cellulaire entre la couche stratifiée de l'hydatide dans l'infection par <i>E. granulosus s.l.</i> et le parenchyme normal de l'organe de l'hôte où se développe le métacestode. L'adjectif 'adventice' désigne 'ce qui n'est pas naturellement dans une chose, ce qui y survient du dehors'.</p>	<p>Mot d'origine latine, « adventicius » ou sa variante en latin médiéval « adventitius », l'adventice est le tissu connectif le plus extérieur couvrant un organe, un vaisseau ou une autre structure biologique. Dans le kyste de l'EK, cette couche peu cellulaire et plutôt fibreuse, résulte d'une réaction immune de l'hôte vis-à-vis du métacestode <i>E. granulosus s.l.</i> L'adjectif 'adventice' existe en français (contrairement à l'anglais où on ne trouve que la forme 'adventitial') ; dans ce cas il ne réfère pas au caractère technique, anatomique du nom 'adventice' (on le rencontre par exemple dans l'expression 'plantes adventices'). Le groupe de travail francophone a donc préféré l'adjectif 'adventitiel(le)', qui réfère plus directement à la signification anatomique/biologique du nom 'adventice', et l'expression 'couche adventitielle' qui fait référence aux autres 'couches', d'origine parasitaire, du kyste d'EK, par analogie à la terminologie internationale.</p>
<p>***Adventiciel, adjectif</p>	<p>En relation avec un adventice</p>	<p>Orthographe trouvée dans certains articles ou présentations scientifiques/médicaux. Cependant, d'après les dictionnaires français de</p>

		référence, l'orthographe retenue pour l'adjectif est 'adventiciel' (avec deux 't').
*Cellule germinale Expression, féminin	Cellule souche somatique pluripotente qui a des similarités mais aussi des différences avec les néoblastes des vers plats libres dans l'environnement. Les cellules germinatives (et non 'germinales') sont les seules cellules du métacestode avec une activité mitotique qui permet leur prolifération puis ensuite une différenciation cellulaire.	Expression alternative pour désigner les « cellules germinatives ». Même adjectif que celui utilisé dans l'expression « couche germinale », où ces cellules sont localisées. Cependant, toutes les cellules de la couche germinale ne correspondent pas à cette définition.
Cellule primaire Expression, féminin	Toute cellule résultant de la digestion lytique du métacestode <i>Echinococcus</i> spp. et qui peut être entretenue en culture en utilisant un système de culture primaire .	« Cellule primaire » n'est pas un type cellulaire spécifique du métacestode <i>Echinococcus</i> spp., mais correspond à un système de culture <i>in vitro</i> .
Cellule souche somatique totipotente Expression, féminin	Cellules souches de la couche germinale du métacestode <i>Echinococcus</i> spp.	Alternative à « cellules germinatives » ; cependant, la vraie cellule totipotente, caractérisée par des marqueurs spécifiques, n'a pas encore été identifiée à ce jour.
***Cuticule Nom, féminin	Partie acellulaire périphérique extérieure du métacestode des <i>Echinococcus</i> spp. , principalement composée de mucopolysaccharides.	L'utilisation du mot « cuticule », en français, (du latin cuticula « petite peau ») est très large. Les divers types de cuticules ne sont pas homologues et diffèrent par leur origine, leur structure, leur fonction et leur composition chimique. De plus, le mot 'cuticule' en français implique une fonction de protection, d'imperméabilité, ce qui n'est pas le cas de cette couche particulière acellulaire, polysaccharidique du métacestode des échinocoques, qui est au contraire importante pour la reconnaissance du parasite par son hôte (et qui est la localisation d'un des principaux antigènes utiles au diagnostic).
*Frontière (périparasitaire) Nom, féminin	Structures qui entourent la couche stratifiée des métacestodes de <i>E. granulosus</i> spp. dans leur hôtes intermédiaires, à la bordure avec le	Nom alternatif à « bordure » ; « bordure » est plus souvent utilisée en médecine.

	parenchyme de l'organe.	
*Larve transitionnelle Expression, féminin	Stade de développement des <i>Echinococcus</i> spp. entre l'oncosphère et l'hydatide pleinement développée (c'est-à-dire 1 ^{er} stade de développement du métacestode).	Expression alternative à « stade post-oncosphéral », mais moins précise puisqu'applicable à toute larve, et pas seulement aux cestodes. De plus, « transitionnel » pourrait être utilisé pour d'autres stades de développement, et donc ne pas désigner que ce stade préalable au développement du métacestode.
Membrane Nom, féminin	Structures composant le kyste dans l'EK soit : - la couche germinale - la couche stratifiée - la couche adventitielle	Le terme « couche » devrait être préféré à celui de « membrane ». Ce choix est basé sur la complexité des différentes couches qui composent l'hydatide, et la confusion possible entre « membrane », utilisée dans un sens 'généraliste' (de l'anatomie à la physique, en passant par l'acoustique...), et « membrane cellulaire », qui a une définition biologique spécifique.
***Membrane germinale Expression, féminin	Couche cellulaire interne du métacestode <i>Echinococcus</i> spp.	Le terme « couche » devrait être préféré à celui de « membrane ». Ce choix est basé sur la complexité des différentes couches qui composent l'hydatide, et la confusion possible entre « membrane » et « membrane cellulaire », qui a une définition biologique spécifique.
***Membrane stratifiée Expression, féminin	Couche acellulaire externe du métacestode <i>Echinococcus</i> spp.	Le terme « couche » devrait être préféré à celui de « membrane ». Ce choix est basé sur la complexité des différentes couches qui composent l'hydatide, et la confusion possible entre « membrane » et « membrane cellulaire », qui a une définition biologique spécifique.
*Mort (kyste, lésion) Adjectif	Structure parasitaire non viable identifiée par l'imagerie (aspect calcifié dans l'EA, kyste CE5 dans l'EK), et/ou par l'examen histologique (absence de cellules parasitaires viables) ; peut correspondre à l'expression anglaise « died-out ».	Pourrait être utilisé dans les situations cliniques et expérimentales quand aucune preuve de viabilité n'est obtenue (par culture <i>in vitro</i> ou transplantation par exemple). En français, cet adjectif n'est pas communément utilisé, alors que le terme 'abortif' l'est assez communément employé. L'expression anglaise 'died-out' n'avait pas été retenue dans le consensus international.

<p>*Non fertile (forme adulte, ver) Adjectif</p>	<p>Désigne les formes adultes/ vers des <i>Echinococcus</i> spp. dont les derniers segments ne contiennent pas d'œufs.</p>	<p>Alternative à « immature » (forme adulte ou ver). Cependant, « non fertile » pourrait suggérer que ce ver n'est pas capable de devenir fertile (ce qui est faux pour la majorité des formes adultes d'<i>Echinococcus</i> spp., en particulier chez l'hôte définitif <i>in vivo</i>). Cette expression 'non fertile' n'est valide que pour le métacestode. Cf. aussi le tableau 1B.</p>
<p>*Proglottide(s) Nom, masculin</p>	<p>Variante orthographique de « proglottis » : segment de l'adulte <i>Echinococcus</i> spp. Partie de la forme adulte résultant de la segmentation du scolex dans l'intestin des hôtes définitifs.</p>	<p>« proglottide » est une alternative à « proglottis » dans différents dictionnaires ; « <i>proglottids</i> » est utilisé aux USA . Si on choisit de se référer au terme issu du grec ancien, « proglottis » est le mot correct pour désigner les segments des <i>Echinococcus</i> spp. dans leur forme adulte (strobilaire).</p>
<p>*Ver adulte Expression, masculin</p>	<p>Stade de reproduction sexuée des <i>Echinococcus</i> spp. dans leurs hôtes définitifs.</p>	<p>Parfois utilisé comme équivalent de « forme adulte ». L'expression « ver adulte » peut être considérée comme redondante, car le ver est la forme adulte des helminthes.</p>

* Accord obtenu en 2^{ème} consultation des participants au consensus international pour le terme ou l'expression équivalents en anglais.

** Accord pour la recommandation d'un terme ou expression équivalents en anglais, qui n'était pas sélectionné en 1^{ère} consultation lors du consensus internationale ; l'approbation a été obtenue lors d'une 3^{ème} consultation, après discussion et éventuellement vote entre les experts.

***Entrée spécifique à la version française de la Terminologie des échinococcoses : terme dont l'équivalent n'existe pas en anglais ; ou termes ou expressions spécifiquement forgés pour s'adapter aux décisions prises au terme du Consensus Formalisé sur la terminologie internationale (en anglais) des échinococcoses.

IRM : imagerie par résonance magnétique nucléaire ; FDG-TEP/TDM: tomographie par émission de positons associé à la tomодensitométrie (au fluorodéoxyglucose).

Tableau 2C. Termes rejetés pour les aspects cliniques des échinococcoses.

Mot /expression	Définition	Arguments pour rejeter ce terme, références, clarifications linguistiques, commentaires
Alvéococose Nom	Maladie due à l'infection par <i>E. multilocularis</i> .	Nom historique de l'infection due à <i>E. multilocularis</i> en langue russe, utilisé essentiellement en Russie et dans les pays de l'ex-Union Soviétique. Non conforme aux recommandations de la Fédération Mondiale de Parasitologie (WFP), puisque basé sur un nom de genre erroné.
*Anti-infectieux Adjectif	Traitement médicamenteux (chimique, en général) de l'échinococose, associé ou non à la chirurgie (sur le modèle du traitement des maladies infectieuses).	Bien que communément utilisé pour le traitement des maladies infectieuses, cet adjectif suggère une notion de prévention. Traitement « anti-parasitaire » est plus exact et plus approprié pour une maladie parasitaire.
Chimiothérapie Nom	Traitement médicamenteux (chimique, en général) de l'échinococose, associé ou non à la chirurgie (sur le modèle du traitement des cancers).	Ce terme a été utilisé pour les premiers essais testant le mébendazole et l'albendazole, pour le traitement des échinococcoses, dans les années 1980, pour insister sur la nature « chimique » du traitement, en opposition à la chirurgie, qui était alors la seule option thérapeutique. Cet usage a perduré ensuite. Bien que l'échinococose partage des similitudes avec les maladies cancéreuses, le terme de « chimiothérapie » est maintenant étroitement associé aux cancers, ce qui pourrait être source de confusion, particulièrement lorsque l'échinococose survient chez des patients traités pour un cancer, et dont le développement a été favorisé par l'effet immunosuppresseur de la chimiothérapie anti-cancéreuse.
<i>Echinococcus alveolaris</i> Expression	Maladie due à l'infection par <i>E. multilocularis</i> .	Nom de l'infection due à <i>E. multilocularis</i> parfois utilisé dans les pays germaniques (et en Suisse francophone). Non conforme aux recommandations de la WFP.
<i>Echinococcus cysticus</i> Expression	Maladie due à l'infection par <i>E. granulosus s.l.</i>	Nom de l'infection due à <i>E. granulosus s.l.</i> parfois utilisé dans les pays germaniques (et en Suisse francophone). Non conforme aux recommandations de la WFP.
Echinococose polykystique Expression	Maladie due à l'infection par <i>E. vogeli</i> , mettant en évidence la présentation polykystique	Cette expression est parfois utilisée à tort dans des publications médicales pour désigner la maladie due à <i>E. vogeli</i> (effectivement le plus souvent polykystique) mais aussi <i>E. oligarthra</i> (le plus souvent à kyste unique, proche de l'EK, chez l'humain et l'hôte intermédiaire même si parfois multikystique voire microkystique). De plus, « polykystique » peut être source de confusion entre la maladie due à <i>E. vogeli</i> et les

		<p>formes cliniques d'apparence « polykystique » dues à <i>E. granulosus</i> et <i>E. multilocularis</i>.</p> <p>L'adjectif « polykystique » est largement utilisé pour décrire une maladie génétique non parasitaire, hépatique et rénale, bien caractérisée (la 'maladie polykystique hépatorenale', ou 'polykystose hépatorenale') ce qui ajoute à la confusion.</p>
*Hydatide fille Expression	Hydatides nouvellement formées à l'intérieur du kyste d'EK (très rarement à l'extérieur) lors du développement de <i>E. granulosus s.l.</i> Ne s'applique pas à l'EA due à <i>E. multilocularis</i> .	Expression alternative à « kyste fille », et exacte au plan parasitologique. Bien qu'il corresponde bien à la description parasitologique classique du métacestode d' <i>E. granulosus s.l.</i> , le nom « hydatide », n'est cependant pas utilisé couramment et n'a pas été retenu par le consensus international.
Hydatidose polykystique Expression	Echinococcoses kystiques avec de multiples kystes agrégés.	Parfois utilisé dans les publications pour désigner les échinococcoses néotropicales. Source de confusion avec les maladies polykystiques (non parasitaires) (voir aussi « polykystique »). Le nom « hydatidose » ne doit plus être utilisé pour désigner la maladie due à <i>E. granulosus s.l.</i> (et aucune des échinococcoses, en général). L'adjectif « multikystique » est maintenant proposé pour décrire de manière non-spécifique tous types d'échinococcoses kystiques avec plusieurs kystes agrégés visibles à l'imagerie (voir aussi Tableau 1C).
*Hydatidectomie Nom	Kystectomie partielle, incluant la résection des couches stratifiée et germinale du kyste formé suite à l'infection par <i>E. granulosus s.l.</i> , après ouverture du kyste.	En partant de la définition de « hydatide » (voir tableau 1B), ce nom aurait pu remplacer « kystectomie partielle », avec moins d'ambiguïté (en particulier concernant l'évaluation des cliniciens entre « subtotale » et « partielle »). Correct sur le plan scientifique, il n'est cependant pas utilisé couramment et a été rejeté par le consensus international.
Hydatidose Nom	Maladie liée à l'infection par <i>Echinococcus</i> spp.	Nom communément utilisé pour désigner les atteintes par <i>Echinococcus</i> spp. Cependant ce nom de maladie n'est pas conforme aux recommandations de la WFP. De plus, cette expression ajoute à la confusion parmi les cliniciens et les décideurs publics, qui confondent volontiers les atteintes dues à <i>E. granulosus s.l.</i> et celles dues à <i>E. multilocularis</i> . Il ne doit plus être utilisé désormais, quelle que soit l'échinococcose considérée.

<p>* Kystectomie adventitielle Expression</p> <p>* Kystectomie sub-adventitielle Expression (et leurs doublons orthographiques comportant l'adjectif 'adventiciel')</p>	<p>Kystectomie totale (habituellement réalisée sans ouvrir le kyste) qui utilise l'espace de dissection entre la couche adventitielle et le parenchyme « normal » hépatique pour enlever le kyste plus facilement.</p>	<p>Alternative proposée à « péri-adventiciel » pour qualifier cette technique chirurgicale. Cependant, ces adjectifs n'indiquent pas clairement si la résection est réalisée à l'intérieur ou à l'extérieur de la couche adventitielle.</p>
<p>*Kystectomie fermée Expression</p>	<p>Opération chirurgicale qui n'inclut pas d'ouverture du kyste avant ablation (kystectomie). Ne s'applique qu'à l'EK, et qu'aux kystectomies totales ; ne s'applique pas à l'EA.</p>	<p>Expression largement utilisée par les chirurgiens; cependant, linguistiquement incorrecte: une kystectomie -qui est une intervention- ne peut pas être « fermée », et un kyste est plutôt « non-ouvert » que « fermé » (le chirurgien ne ferme pas le kyste, il /elle le laisse intact). Cette expression doit être remplacée par « kystectomie à kyste non-ouvert (KNO)».</p>
<p>*Kystectomie ouverte Expression</p>	<p>Opération chirurgicale qui inclut l'ouverture du kyste avant ablation (kystectomie). Ne s'applique qu'à l'EK; peut être réalisée en 1^{ère} ou 2^{ème} intention ; ne s'applique pas à l'EA.</p>	<p>Expression largement utilisée par les chirurgiens; cependant, linguistiquement incorrecte: une kystectomie ne peut pas être « ouverte », mais un kyste peut être « ouvert » (le chirurgien peut ouvrir le kyste). Cette expression doit être remplacée par « kystectomie à kyste ouvert (KO)».</p>
<p>Maladie hydatique Expression</p>	<p>Maladie liée à l'infection par les <i>Echinococcus</i> spp.</p>	<p>Nom alternatif commun utilisé pour désigner soit toutes les infections dues aux <i>Echinococcus</i> spp. soit celles dues à <i>E. granulosus s.l.</i> Cette expression n'est pas conforme aux recommandations de la WFP. De plus, cette expression ajoute à la confusion parmi les cliniciens et les décideurs publics, qui confondent volontiers les atteintes dues à <i>E. granulosus s.l.</i> et celles dues à <i>E. multilocularis</i>. Elle ne doit plus être utilisée désormais, quelle que soit l'échinococcose considérée. Par ailleurs, l'utilisation du terme « hydatique » comme adjectif doit être restreinte à l'infection due à <i>E. granulosus s.l.</i> chez l'hôte intermédiaire (voir Tableau 1B et 1C).</p>

Périkystectomie Nom	Ablation d'un kyste d'EK qui inclut toutes les couches du kyste (y compris la couche adventitielle).	Terme utilisé à tort pour désigner une opération qui inclut la couche adventitielle du kyste dans l'EK. Le seul nom recommandé est « kystectomie ». Le préfixe « péri » n'est pas utile, puisque la couche adventitielle fait partie du kyste ; « kystectomie » est donc le mot approprié. <i>Stricto sensu</i> , le « périkyste » est le parenchyme normal de l'organe qui entoure le kyste.
Polykystique Adjectif	Constitué de plusieurs kystes (utilisé pour qualifier les aspects en imagerie et en per-opératoire de différents types d'échinococcoses).	L'adjectif « polykystique » n'est pas spécifique de l'échinococcose ; l'adjectif « polykystique » est largement utilisé pour décrire une maladie génétique non parasitaire, hépatique et rénale bien caractérisée. L'adjectif « multikystique » est maintenant proposé pour décrire de manière non spécifique tout type d'échinococcose kystique avec plusieurs kystes agrégés visibles à l'imagerie (voir tableau 1C).
Protoscolicide Nom ou Adjectif	Composé (naturel ou chimique) capable de tuer les protoscolex.	Le terme doit être remplacé par « protoscolecide ». Le protoscolex est le stade final du métacestode d' <i>Echinococcus</i> spp., capable de produire un scolex et ensuite une forme adulte du parasite dans l'hôte définitif, ou de produire un métacestode dans l'hôte intermédiaire. Du grec ancien, « scolex »(ver), génitif « scolecus », avec le préfixe « – protos » (avant/premier) et le suffixe latin « cide » issu du verbe 'caedere' (tuer).
**Rechute Nom	Tout type de lésion qui apparaît après la mise en œuvre d'un traitement.	La définition est vague et inclut plusieurs types de lésions apparaissant après des tentatives de traitement. Des définitions plus précises des lésions observées devraient être préférées : « nouveau kyste EK », « réactivation », « récurrence » et « échinococcose secondaire » (voir Tableau 1C)
Scolecide Nom ou Adjectif	Composé (naturel ou chimique) capable de tuer les scolex.	Le scolex est la tête de la forme adulte de <i>Echinococcus</i> spp. Or ces composés sont utilisés pour tuer les protoscolex, produits par le métacestode dans l'hôte intermédiaire, et pas les scolex dans l'hôte définitif. L'utilisation de « scolecide » est donc scientifiquement inexacte (l'action de tuer concerne les protoscolex et pas les scolex).
Scolicide Nom ou Adjectif	Composé (naturel ou chimique) capable de tuer les scolex.	Synonyme de « scolecide ». L'utilisation du mot « scolicide » est scientifiquement inexacte (l'action de tuer concerne les protoscolex, pas les scolex) et est étymologiquement fautive (voir « protoscolicide »).
*/***Vésicule fille Expression	Hydatides nouvellement formées à l'intérieur du kyste d'EK (très rarement à l'extérieur) lors du développement de <i>E. granulosus s.l.</i> Ne s'applique pas à l'EA due à <i>E. multilocularis</i> .	Expression alternative à « kyste fille ». Littéralement, l'utilisation de « vésicule » suit la description initiale par Dévé (faite en français, et secondairement traduite en anglais). Les arguments qui feraient préférer le terme « kyste fille » à « vésicule fille » seraient : 1) l'usage mondial en anglais de l'expression 'daughter cyst' ; 2) le fait que le sous-groupe « biologie et immunologie » ait recommandé un usage restreint du terme « vésicule » uniquement au métacestode <i>E. granulosus</i> spp. <i>in vitro</i> (quelle que soit l'espèce).

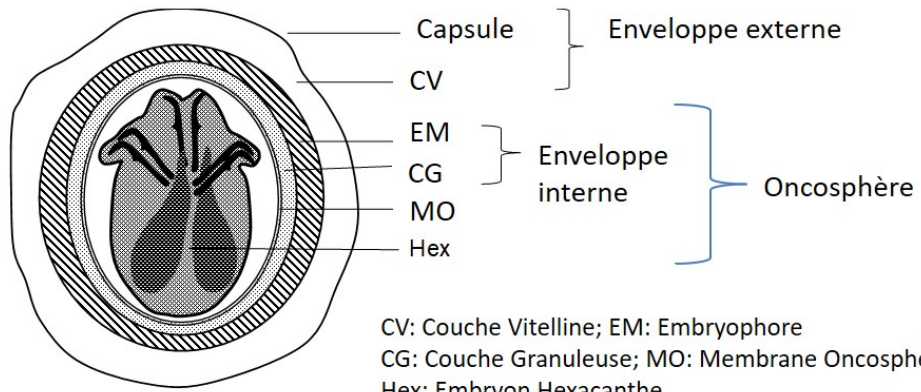
* Accord obtenu en 2^{ème} consultation des participants au consensus international pour le terme ou l'expression équivalents en anglais.

** Accord pour la recommandation d'un terme ou expression équivalents en anglais, qui n'était pas sélectionné en 1^{ère} consultation lors du consensus internationale ; l'approbation a été obtenue lors d'une 3^{ème} consultation, après discussion et éventuellement vote entre les experts.

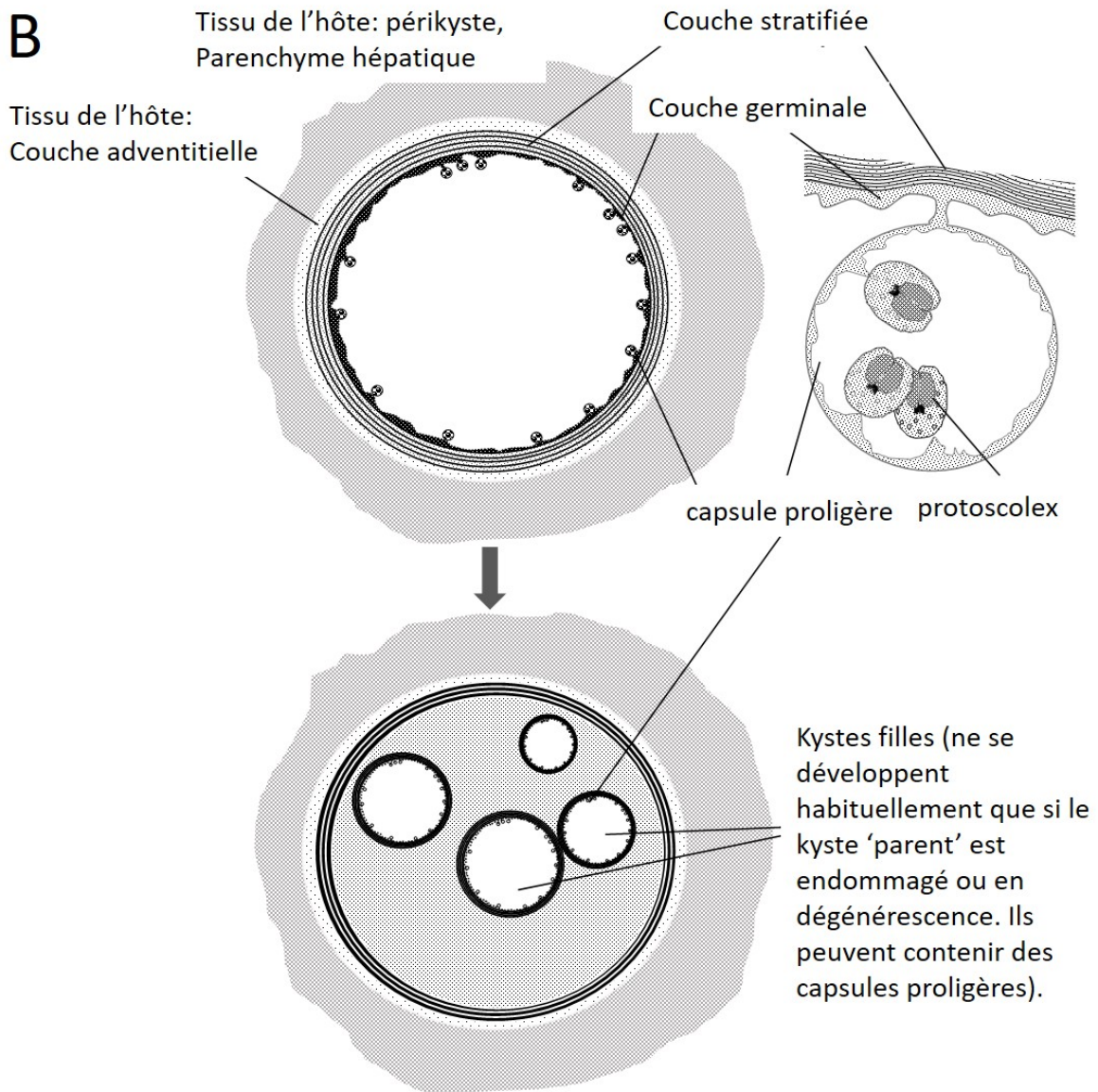
***Entrée spécifique à la version française de la Terminologie des échinococcoses : terme dont l'équivalent n'existe pas en anglais ; ou termes ou expressions spécifiquement forgés pour s'adapter aux décisions prises au terme du Consensus Formalisé sur la terminologie internationale (en anglais) des échinococcoses.

IRM : imagerie par résonance magnétique nucléaire ; FDG-TEP/TDM: tomographie par émission de positons associé à la tomодensitométrie (au fluorodéoxyglucose).

A



B



Abord, Ouverture, Résection et Complétude: AORC,
 acronyme de description standardisée des interventions chirurgicales dans l'EK.

Abord	Laparotomie	Laparoscopie	Chirurgie robotique
Ouverture	A kyste ouvert (KO)		A kyste non ouvert (KNO)
Résection	Kystectomie	Hépatectomie	Transplantation hépatique
Complétude	Totale	Subtotale	Partielle

