



HAL
open science

Antibiothérapie locale hors-AMM; intérêts et limites

Christophe Hugnet, Lionel Grisot, Aude Ferran, Yves Millemann, Olivier Salandre, Xavier Sauzéa, Jacqueline Bastien, Laure Baduel, Damien Bouchard, Jean-Luc Cadoré

► **To cite this version:**

Christophe Hugnet, Lionel Grisot, Aude Ferran, Yves Millemann, Olivier Salandre, et al.. Antibiothérapie locale hors-AMM; intérêts et limites. La Dépêche Technique, 2023, 207, pp.8-11. anses-04426402

HAL Id: anses-04426402

<https://anses.hal.science/anses-04426402v1>

Submitted on 30 Jan 2024

HAL is a multi-disciplinary open access archive for the deposit and dissemination of scientific research documents, whether they are published or not. The documents may come from teaching and research institutions in France or abroad, or from public or private research centers.

L'archive ouverte pluridisciplinaire **HAL**, est destinée au dépôt et à la diffusion de documents scientifiques de niveau recherche, publiés ou non, émanant des établissements d'enseignement et de recherche français ou étrangers, des laboratoires publics ou privés.

ANTIBIOTHÉRAPIE LOCALE HORS AMM : INTÉRÊTS ET LIMITES

Christophe HUGNET^{° (1)} - Lionel GRISOT^{° (2)} - Aude FERRAN^{° (3)} - Yves MILLEMANN^{° (4)} - Olivier SALANDRE^{° (5)} - Xavier SAUZZA^{° (6)} - Jacqueline BASTIEN^{° (7)} - Laure BADUEL^{°° (8)} - Damien BOUCHARD^{°° (9)} et Jean-Luc CADORÉ^{° (10)}

[°] Membre du Comité de suivi du médicament vétérinaire de l'Anses-ANMV

^{°°} Anses (Agence nationale de sécurité sanitaire de l'alimentation, de l'environnement et du travail) – ANMV (Agence nationale du médicament vétérinaire), Javené (35)

- (1) Vétérinaire praticien en médecine interne des animaux de compagnie, Clinique des lavandes, La Bégude de Mazenc (26)
- (2) Vétérinaire en pratique mixte à prédominance bovine laitière, Clinique vétérinaire des Tourbières de Frasne (25)
- (3) Vétérinaire, maître de conférences en physiologie-thérapeutique, Ecole nationale vétérinaire de Toulouse (31)
- (4) Vétérinaire, professeur en pathologie des animaux de production, Ecole nationale vétérinaire d'Alfort, président du Comité de suivi du médicament vétérinaire (94)
- (5) Vétérinaire praticien, uniquement en filière aviaire, Cabinet vétérinaire Chêne Vert (35)
- (6) Vétérinaire praticien, uniquement en filière porcine, SELAS vétérinaire du Gouessant (22)
- (7) Vétérinaire praticien en clientèle mixte rurale traditionnelle, Clinique vétérinaire du Bassin de Brassac Les Mines (63)
- (8) Vétérinaire, chargée de mission sujets transverses, Anses-ANMV (35)
- (9) Expert microbiologiste, spécialiste en antibiorésistance, Anses-ANMV (35)
- (10) Vétérinaire, professeur agrégé en médecine interne, VetAgro Sup à Marcy l'Étoile (69)

Les auteurs de cet article déclarent ne pas avoir de lien d'intérêt avec le sujet traité.

Dans un rapport de 2014 « Évaluation des risques d'émergence d'antibiorésistances liées aux modes d'utilisation des antibiotiques dans le domaine de la santé animale » publié par l'Anses²³, plusieurs modalités d'administration des antibiotiques chez les animaux ont été identifiées comme à risque, voire à proscrire.

En effet, certaines administrations locales d'antibiotiques, avec des spécialités n'ayant pas d'AMM pour cet usage, peuvent être encore pratiquées, malgré une efficacité controversée ou non démontrée.

Il est important de noter que, dans cet article, le terme « locale » n'est pas synonyme de « topique » et ne peut être directement rattaché à une voie d'administration ou forme pharmaceutique. Ici, « locale » doit être compris comme « administration dont l'objectif est d'avoir un effet/une action localisé(e) ».

Il est en effet bien établi qu'en termes de risque d'antibiorésistance, les traitements topiques présentent globalement un risque moindre, mais cette affirmation est plus incertaine pour l'antibiothérapie locale où certaines pratiques ont au contraire démontré un risque augmenté d'antibiorésistance avec un recours à une antibiothérapie ne correspondant pas à un usage prudent et raisonné. Cela a, par exemple, été le cas pour la filière volailles reproductrices où le trempage des œufs à couvrir dans une solution d'antibiotique a pu être pratiqué autrefois, mais est aujourd'hui totalement abandonné.

VOIE DIATHÉLIQUE

La voie diathélique fait l'objet d'évaluations scientifiques dans le cadre des dossiers d'AMM (seringues intra-mammaires en lactation et hors lactation contenant des antibiotiques) et de multiples publications présentent les intérêts et les limites d'utilisation de cette pratique.

Cependant, certaines pratiques empiriques persistent et peuvent présenter des risques en termes d'antibiorésistance et/ou d'inefficacité : ainsi l'administration de demi-seringues par voie diathélique chez les petits ruminants doit être proscrite. En effet, le mode de remplissage des seringues (présence de bulles d'air) et les conditions de stockage peuvent conduire à une perte d'homogénéité de leur

contenu et sont au moins deux facteurs qui ne garantissent pas que l'administration d'une demi-siringue par voie diathélique contienne la moitié du contenu en principes actifs.

ADMINISTRATIONS CUTANÉES

Animaux de compagnie

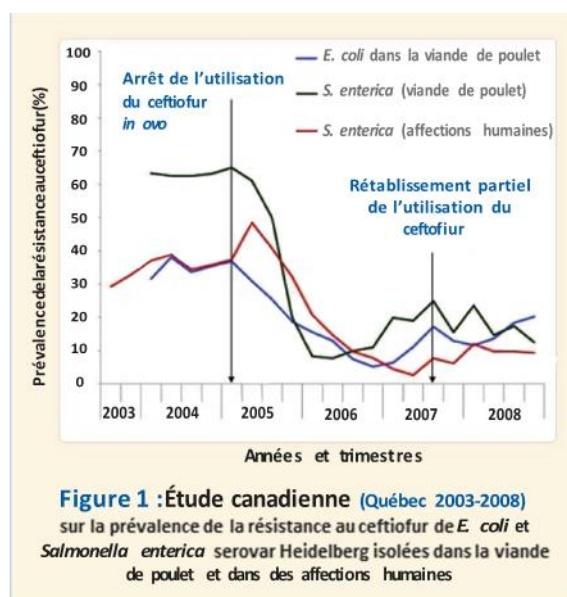
En otologie, des formulations non destinées à un usage topique (donc hors AMM) sont régulièrement prescrites. Les preuves d'efficacité sont nombreuses. Il convient néanmoins de rappeler l'importance du choix d'un antibiotique adapté aux agents pathogènes bactériens (l'antibiogramme ne présente pas d'intérêt, tandis que la cytologie et l'identification bactériologique restent recommandées), des mesures hygiéniques visant à éliminer *a minima* le biofilm et de l'identification de l'étiologie (allergie, trouble kérato-séborrhéique, néoformation...). Les médicaments disposant d'une AMM en otologie contiennent des quantités d'antibiotiques qui, administrés in situ, conduisent à des concentrations d'exposition des agents pathogènes bactériens 500 à 1000 fois supérieures aux CMI des souches qualifiées de résistantes par les tests de sensibilité in vitro. Ces tests de sensibilité n'apportent ainsi aucune valeur prédictive d'efficacité pour un traitement administré localement¹².

Toutes espèces

L'application in situ d'antibiotique sur les plaies est indiquée par l'AMM de plusieurs pommades et sprays ; cependant, des soins hygiéniques et l'utilisation d'antiseptiques permettraient de limiter le recours à des antibiotiques pour les plaies réellement infectées et atténueraient les risques d'antibiorésistance.

La balnéation avec une solution antibiotique pour le traitement des dermatites digitées des bovins, voire pour le traitement du piétin, reste en revanche utilisée hors AMM et devrait être proscrite car, outre une efficacité non démontrée, elle expose à des risques d'émergence d'antibiorésistance, importants tant pour l'environnement que pour les manipulateurs²³.

Même si les injections d'antibiotiques *in ovo* ne sont plus d'actualité aujourd'hui au sein de la filière avicole française, il est important de rappeler qu'une étude canadienne, réalisée dans les années 2000, démontre à l'évidence l'impact de cette pratique sur la résistance de *Salmonella enterica serovar Heidelberg* isolée dans la viande de poulet et dans les affections humaines (cf. fig.1)⁶.



Parmi les autres pratiques identifiées faisant l'objet de discussion dans cet article et qui feront l'objet d'une analyse bibliographique, certaines ne sont utilisées que pour quelques espèces (injection locorégionale chez le cheval) ou pour plusieurs espèces (nébulisation et inhalation, administration par voie diathélique, administration cutanée de formulations non destinées à un usage topique).

NÉBULISATION ET INHALATION : TOUTES ESPÈCES

Ces voies d'administration paraissent séduisantes car, selon les utilisateurs, elles permettraient une diffusion d'antibiotiques au plus proche du foyer infectieux avec des doses inférieures à celles qui seraient nécessaires par voies injectable ou orale. Cependant, l'accès aux zones infectées dépend du diamètre des particules générées et donc du dispositif de nébulisation et peut aussi être fortement diminué par une bronchoconstriction en amont de la zone atteinte ou par la présence de mucus. Aucune étude ne s'est intéressée à la diffusion des antibiotiques dans les poumons de chevaux atteints d'infections pulmonaires¹.

Ainsi, des données complémentaires concernant les protocoles (taille des particules, générateur d'aérosol, type de circuit, positionnement de l'animal traité, véhicule gazeux...) sont nécessaires pour justifier le recours à la nébulisation. Cependant, cette pratique expose les opérateurs et intervenants à des inhalations d'antibiotiques, ce qui pourrait poser des problèmes de santé publique. L'antibiotique se dépose aussi sur les surfaces et peut exercer une pression de sélection sur les bactéries environnementales présentes dans l'élevage. Il paraît donc inopportun de réaliser ces inhalations en dehors d'une pratique hospitalière contrôlée^{4,21}.

Chez les carnivores domestiques, bien que la pratique soit répandue, très peu de publications permettent de justifier l'intérêt de ce mode d'administration^{21,5}. A l'instar des travaux conduits sur des modèles animaux porcins, il semble indispensable de développer la recherche dans ce domaine pour les animaux de compagnie^{7,8,16}. L'administration trans ou intra-trachéale d'antibiotiques est une voie à proscrire car elle ne permet pas une répartition homogène et prédictible des agents anti-infectieux dans les tissus respiratoires²².

Bien que décrite dans un consensus de l'ACVIM de 2018³, la méthode consistant à instiller un mélange de pénicilline/gélatine dans les poches gutturales pour le traitement de la gourme chez le cheval n'a fait l'objet d'aucune étude clinique fiable. Une étude a montré que la pénicilline était retrouvée dans les poches gutturales 12 h. et 24 h. après instillation, mais l'efficacité n'a pas pu être prouvée puisque les deux seuls chevaux inclus étaient sains¹¹.

Une autre étude avec des chevaux atteints de gourme rapporte l'utilisation de cette méthode mais les chevaux traités localement ont aussi reçu en parallèle de la benzylpénicilline ou du ceftiofur par voie IM¹¹, ce qui ne permet pas de conclure sur l'efficacité du traitement local sur les infections streptococciques du cheval. En l'absence d'efficacité prouvée et compte tenu de la méthode de préparation qui peut induire une destruction de la pénicilline par la chaleur de la gélatine fondue, cette méthode est à éviter. Une autre méthode avec de la benzylpénicilline dans un gel de poloxamer est décrite sur un seul cheval dans un journal non référencé⁴.

TRAITEMENTS LOCAUX

Des infections articulaires ou des gaines des extrémités digitées chez le cheval adulte

La prise en charge de ces infections le plus souvent traumatiques est chirurgicale et consiste soit en un lavage articulaire à l'aide d'une aiguille avec un soluté physiologique sur cheval de bout tranquilisé suivi d'une injection intra-articulaire d'antibiotique, soit sur cheval couché anesthésié en un lavage sous contrôle endoscopique permettant d'éventuels débridements de tissus inflammatoires avec

injection intra articulaire d'antibiotique en fin de procédure. Le rapport bénéfice-risque des injections intra-articulaires reste cependant incertain, y compris avec les antibiotiques les plus communément utilisés tels que l'amikacine. Une publication a démontré que des doses de 500, 125 et 31,25 mg d'amikacine dans l'articulation tarso-crurale de chevaux sains induisaient une dégradation du cartilage et une élévation des médiateurs de l'inflammation¹⁹.

Les effets à long terme, avec potentiellement un développement ou une aggravation de lésions cartilagineuses, devront être évalués avant de pouvoir affirmer l'intérêt des injections intra-articulaires d'antibiotiques. Les quelques essais publiés en médecine humaine n'ont été faits qu'avec des doses d'antibiotique beaucoup plus faibles et seulement sur des cas d'arthroplastie, c'est-à-dire après retrait du cartilage¹⁸.

Une autre méthode pour atteindre des concentrations locales élevées est la voie dite locorégionale qui consiste à administrer l'antibiotique dans une veine du membre avec un garrot placé proximale à l'articulation atteinte/infectée.

Une méta-analyse récente démontre que les concentrations locales maximales d'amikacine sont élevées sans être corrélées à la dose qui était comprise entre 2 et 40 % de la dose systémique²⁰. La cinétique des concentrations n'est pas décrite et la durée d'action dans l'articulation n'est donc pas connue. Comme pour la voie intra articulaire, aucune étude comparative n'a été faite avec la voie systémique.

Ces traitements^{2,3,4,13,15,18,19} qui ne doivent être réalisés qu'avec des molécules et spécialités non irritantes, permettraient d'atteindre des concentrations locales très élevées, pour des durées d'exposition des agents pathogènes non prévisibles ni prédictibles.

Les médicaments actuellement utilisés sont des solutions administrables par voie intraveineuse qui ne doivent pas présenter de caractère irritatif en particulier en cas d'administration péri-veineuse. Les mécanismes conduisant à une concentration intra-articulaire efficace d'antibiotique après administration intraveineuse sous garrot ne sont pas complètement élucidés.

Des colibacilloses respiratoires en filière avicole

Chez les volailles, l'un des rares usages d'antibiothérapie administrée par voie locale consiste en l'administration ponctuelle de colistine par voie respiratoire, sous forme de nébulisation, pour le traitement des colibacilloses respiratoires, principalement chez la poule pondeuse d'œufs de consommation. Bien que strictement métaphylactique, cette pratique ne dispose toutefois pas d'étude d'impact, que ce soit en termes de risque d'apparition de souches bactériennes résistantes ou même en termes de risque d'exposition de l'opérateur en charge d'administrer le traitement lorsque celui-ci ne respecte pas le port d'équipements de protection individuelle adaptés. L'objectif de baisse globale de la pression de sélection de souches résistantes et les risques de co-sélection doivent amener la filière à abandonner cette pratique au profit de méthodes alternatives non-antibiotiques (biocides autorisés en présence des animaux, recours accrus aux solutions vaccinales et/ou auto-vaccinales spécifiques), tout en continuant son engagement dans la maîtrise des conditions d'élevage et le contrôle des affections virales majeures.

Chez les ruminants

Certaines pratiques très controversées, encore identifiées il y a quelques années, semblent rares actuellement. Il s'agit notamment de l'aspersion ou de l'utilisation d'antibiotiques en balnéation (pédiluves ou autres systèmes équivalents) pour certaines atteintes podales d'origine infectieuse, comme la dermatite digitée (ou maladie de Mortellaro) chez les bovins. Cette préconisation (bains de divers antibiotiques tels que l'érythromycine, l'oxytétracycline ou la lincomycine), qui n'était pas étayée et n'a pas fait la preuve de son efficacité, est restée marginale et semble heureusement ne pas s'être pérennisée. En tout état de cause, elle doit évidemment être proscrite en raison des risques

majeurs qu'elle représente vis-à-vis de l'antibiorésistance. D'autres utilisations de l'antibiothérapie locale répondent en réalité aux gaps thérapeutiques auxquels se trouvent confrontés les praticiens vis-à-vis de certaines maladies fréquentes, voire banales. Un des exemples qui peuvent être évoqués parmi d'autres situations est celui des arthrites infectieuses, pour lesquelles la plupart des spécialités antibiotiques injectables ne disposent pas d'AMM. De plus, ces atteintes peuvent assez régulièrement ne pas répondre à une antibiothérapie parentérale convenablement conduite (durée et dose). Le praticien peut alors recourir parfois, comme c'est le cas pour l'espèce équine, à une utilisation locale d'antibiotique (irrigations, infiltrations, dépose in situ de matériel imbibé...).

D'autres situations, plus fréquentes, sont celles rencontrées lors d'atteintes infectieuses de la peau, des muqueuses ou de l'œil et de ses annexes. En effet, hormis deux présentations sous forme de spray aérosol, aucun médicament topique (pommade, lotion, gel ou solution) contenant un principe actif antibiotique ne possède d'AMM dans ces espèces pour ces applications locales. Outre l'utilisation qui peut être requise pour les soins de plaies infectées en profondeur et complexes à gérer (exemple de plaies profondes des trayons des vaches laitières, chez qui les spécialités aérosols existantes ne sont pas autorisées), le cas de la kérato-conjonctivite infectieuse bovine peut être évoqué. En effet, les seuls médicaments vétérinaires disposant d'une AMM pour cette indication sont de spécialités injectables dont l'usage est restreint chez les animaux producteurs de lait destiné à la consommation.

Dans le cadre de la cascade thérapeutique, d'autres médicaments injectables sont utilisables. Cependant, leur efficacité thérapeutique n'est pas supérieure à celle d'un traitement local¹⁷.

Une autre voie de recours à la cascade thérapeutique est celle de la prescription et de l'utilisation de pommade ophtalmique destinée à d'autres espèces, pour autant que les substances actives concernées disposent bien d'un statut LMR compatible avec cet usage dans le cadre de la cascade (Art. 113 et Art 115 du règlement européen UE n°2019/6). Une autre option encore est celle du recours à l'utilisation de pommades antibiotiques disposant d'AMM pour l'espèce, mais dont le RCP ne prévoit pas une utilisation au niveau de l'œil. C'est notamment le cas des pommades intra-mammaires qui peuvent être instillées au niveau de l'œil et de ses annexes. Une dernière utilisation locale d'antibiotique peut enfin être envisagée : l'injection sous-conjonctivale d'antibiotique (et le plus souvent d'anti-inflammatoire).

L'ensemble de ces utilisations recherchent tout à la fois une rapidité d'action et une concentration efficace de la substance active antibiotique sur le site infectieux, au regard d'une injection parentérale. Dans le cas de la kérato-conjonctivite infectieuse bovine ou d'autres lésions oculaires et cornéennes (plaies cornéennes, chirurgies de l'œil et de ses annexes), la littérature convient de l'intérêt possible d'avoir recours à une antibiothérapie locale, associée ou non à d'autres mesures thérapeutiques comme la blépharorrhaphie, ou l'antibiothérapie parentérale^{9,10,14,17}.

Il est intéressant d'évoquer le cas de l'utilisation d'antibiotiques in situ en cas de rétention placentaire, métrites aiguë ou subaiguë. Des préparations commerciales avec AMM existent (oblets ou suspensions intra-utérines). Dès lors, le recours à l'infusion intra-utérine de préparations injectables n'est pas justifié, sauf à documenter valablement leur efficacité. De surcroît, la majorité des médicaments antibiotiques injectables s'avèrent particulièrement irritants pour la muqueuse utérine et préjudiciables pour la fertilité. De plus, l'efficacité d'une irrigation utérine (cycles de lavages/rinçages et de vidanges), accompagnée ou non d'antiseptique, est le plus souvent largement supérieure à celle de l'instillation d'une faible quantité d'antibiotiques dans un contenu liquidien de grand volume (cas des métrites aiguës puerpérales, par exemple).

Ces considérations s'appliquent également à l'espèce porcine où les usages sont proches. En cas de métrites puerpérales, l'irrigation utérine sera à privilégier. Dans les autres cas de métrites et en l'absence de spécialités dans l'espèce, il conviendra de préférer les spécialités disponibles utilisant la même voie d'administration que des médicaments injectables potentiellement plus irritants.

CONCLUSION

Plusieurs pratiques inefficaces délétères ou à risque pour la santé publique (antibiorésistance) ont été abandonnées ces dernières années.

L'antibiothérapie locale garde une justification scientifiquement établie dans de nombreuses situations, en épargnant la flore digestive d'une exposition aux antibiotiques.

Quelques modalités d'exposition aux antibiotiques nécessitent des études pour valider leur pertinence et leur sécurité pour les humains et l'environnement exposés (aérosols et nébulisations).

Les preuves d'efficacité de certaines pratiques hors AMM sont difficiles à obtenir, il est de ce fait important et nécessaire de respecter les conditions d'utilisation telles que mentionnées dans le RCP des médicaments commercialisés, et lors d'un usage hors AMM, de les utiliser en évitant toute dérive thérapeutique non justifiée sur le plan scientifique ou médical, même si elle semble répondre initialement à des intentions cliniques pragmatiques.

RÉFÉRENCES BIBLIOGRAPHIQUES

1. Art T, Ramery E, Fraipont A, Lekeux P. Pulmonary function, airway cytology and bronchoalveolar lavage fluid drug concentration after aerosol administration of cefquinome to horses. *Equine Vet Educ*, 2010;22:473-9.
2. Biasutti SA, Cox E, Jeffcott LB, Dart AJ. A review of regional limb perfusion for distal limb infections in the horse. *Equine Vet Educ*, 2019;33:263-77.
3. Boyle AG, Timoney JF, Newton JR, Hines MT, Waller AS, Buchanan BR. Streptococcus equi infections in horses: guidelines for treatment, control and prevention of strangles – revised consensus statement. *J Vet Intern Med*, 2018;32:633-47. (<https://doi.org/10.1111/avj.12462>)
4. Mark Bowen. Use of a Reverse Thermodynamic Gel to Manage Chronic Shedding in Equine Strangles. *Veterinary Evidence* 2017, 2(3) (<https://doi.org/10.18849/ve.v2i3.109>).
5. Canonne AM, Roels E, Ménard M, Desquilbet L, Billen F, Clercx C. Clinical response to 2 protocols of aerosolized gentamicin in 46 dogs with Bordetella bronchiseptica infection (2012-2018). *J Vet Intern Med*, 2020;34:2078-85.
6. Dutil L, Irwin R, Finley R, Ng LK, Avery B, Boerlin P, et al. Ceftiofur resistance in Salmonella enterica serovar Heidelberg in chicken meat and humans, Canada. *Emerg Infect Dis* [serial on the Internet]. 2010 Jan [date cited]. Available from <http://www.cdc.gov/EID/content/16/1/48.htm>
7. Fabio Ferrari, Zhi-Hai Liu, Qin Lu, Marie-Helene Becquemin, Kamel Louchahi, Guy Aymard, Charles-Hugo Marquette, Jean-Jacques Rouby. Comparison of lung tissue concentrations of nebulized ceftazidime in ventilated piglets: ultrasonic versus vibrating plate nebulizers. *Intensive Care Med*. 2008;34:1718-23. Doi : 10.1007/s00134-008-1126-4. Epub 2008 Apr 30.
8. Goldstein I, et al. Lung deposition and efficiency of nebulized amikacin during Escherichia coli pneumonia in ventilated piglets. *Am J Respir Crit Care Med*. 2002. PMID: 12406838
9. Guatteo R. La kératoconjonctivite des bovins, intérêt de la blépharorrhaphie. *Bulletin des GTV*. 2008 ; 45 : 79-86
10. Guin B, 2012, Traitement non conventionnel des KCI bovines et des ulcères cornéens traumatiques, *JNGTV* 2012 : 441-444
11. Kendall A, Mayhew IG, Petrovski K. Preliminary study of tissue concentrations of penicillin after local administration into the guttural pouches in four healthy horses. *Aust Vet J*. August 2016;94:271-3. (<https://doi.org/10.1111/avj.12462>)
12. KuKanich KS, Bagladi-Swanson M, KuKanich B. Pseudomonas aeruginosa susceptibility, antibiogram and clinical interpretation, and antimicrobial prescribing behaviors for dogs with otitis in

the Midwestern United States. *J Vet Pharmacol Ther.* 2022 Sep;45(5):440-449. doi: 10.1111/jvp.13077. Epub 2022 Jun 13. PMID: 35698441.

13. Lallemand EA. Quelle antibiothérapie choisir pour traiter des plaies synoviales chez les équidés ? *Nouveau praticien*, 2022 ;16 :29-34.
14. H. Lardé, 2012, *Chirurgies de l'œil et de ses annexes*, JNGTV 2012
15. Laurel E Redding, Elizabeth J Elzer, Kyla F Ortved. Effects of regional limb perfusion technique on concentrations of antibiotic achieved at the target site: A meta-analysis. *PLoS One*, 2022;17:e0265971.
16. Lu Q, et al. Nebulized and intravenous colistin in experimental pneumonia caused by *Pseudomonas aeruginosa*. *Intensive Care Med.* 2010. PMID: 20397007.
17. Mc Connell CS, Shum L, House JK. Infectious bovine keratocconjunctivitis antimicrobial therapy. *Australian Veterinary Journal*, 2007; 85:65-69.
18. Pezzanite L, Hendrickson D, Dow S, Stoneback J, Chow L, Krause D, Goodrich L. Intra-articular administration of antibiotics in horses: Justifications, risks, reconsideration of use and outcomes. *Equine Vet J*, 2022;54:24-38.
19. Pezzanite L, Chow L, Hendrickson D, Gustafson DL, Russell Moore A, Stoneback J, Griffenhagen GM, Piquini G, Phillips J, Lunghofer P, Dow S, Goodrich LR. Evaluation of Intra-Articular Amikacin Administration in an Equine Non-inflammatory Joint Model to Identify Effective Bactericidal Concentrations While Minimizing Cytotoxicity. *Front Vet Sci.* 2021 May 21;8:676774. doi: 10.3389/fvets.2021.676774. PMID: 34095281; PMCID: PMC8175670.
20. Redding LE, Elzer EJ, Ortved KF (2022) Effects of regional limb perfusion technique on concentrations of antibiotic achieved at the target site: A meta-analysis. *PLoS ONE* 17(4): e0265971. <https://doi.org/10.1371/journal.pone.0265971>
21. Riviere JE, Silver GR, Coppoc GL, Richardson RC. Gentamicin aerosol therapy in 18 dogs: failure to induce detectable serum concentrations of the drug. *J Am Vet Med Assoc*, 1981;179:166.
22. Eric Wenzler, Dustin R. Fraidenburg, Tonya Scardina, Larry H. Danziger. Inhaled Antibiotics for Gram-Negative Respiratory Infections. *Clin Microbiol Rev.* 2016 Jul; 29(3): 581–632. Published online 2016 May 25. doi: 10.1128/CMR.00101-1.
23. Anses, Avis et rapport relatifs aux Risques d'émergence d'antibiorésistance liés aux modes d'utilisation des antibiotiques dans le domaine de la santé animale, 2014, anses.fr/fr/system/files/SANT2011sa0071Ra.pdf