



HAL
open science

Multiples masses cutanées après vaccination d'un chiot : quel est votre avis ?

Elisabeth Begon, Sylviane Laurentie

► **To cite this version:**

Elisabeth Begon, Sylviane Laurentie. Multiples masses cutanées après vaccination d'un chiot : quel est votre avis ?. 2024, pp.14. anses-04867715

HAL Id: anses-04867715

<https://anses.hal.science/anses-04867715v1>

Submitted on 21 Jan 2025

HAL is a multi-disciplinary open access archive for the deposit and dissemination of scientific research documents, whether they are published or not. The documents may come from teaching and research institutions in France or abroad, or from public or private research centers.

L'archive ouverte pluridisciplinaire **HAL**, est destinée au dépôt et à la diffusion de documents scientifiques de niveau recherche, publiés ou non, émanant des établissements d'enseignement et de recherche français ou étrangers, des laboratoires publics ou privés.

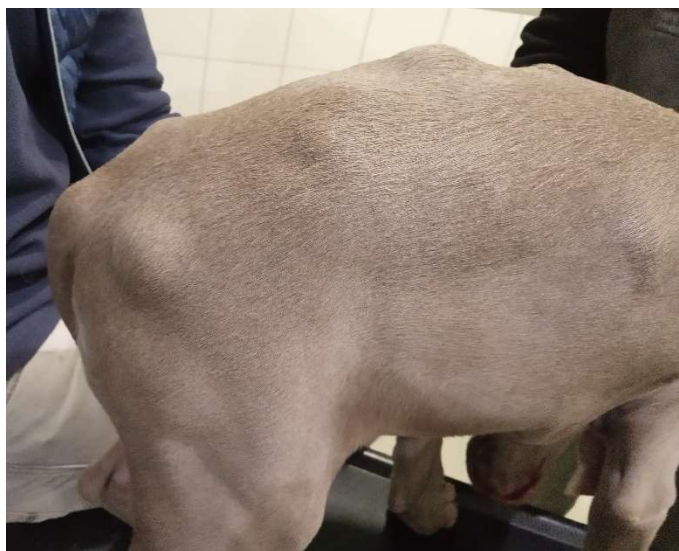Multiples masses cutanées après vaccination d'un chiot

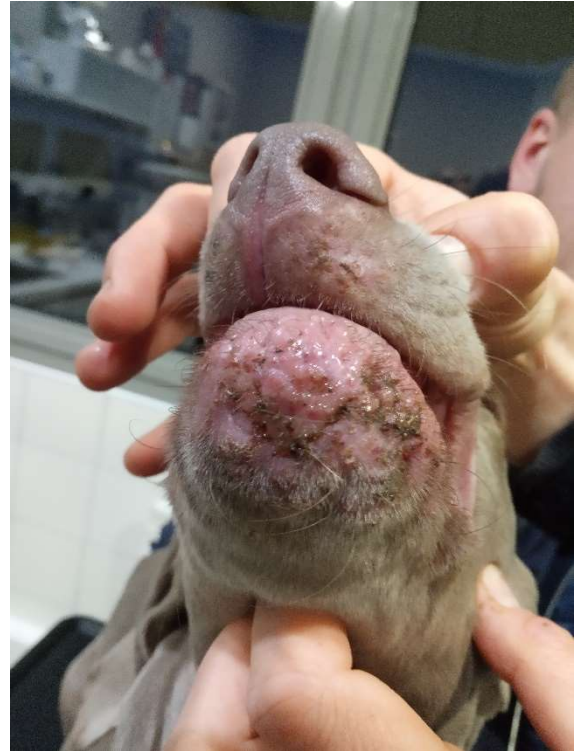
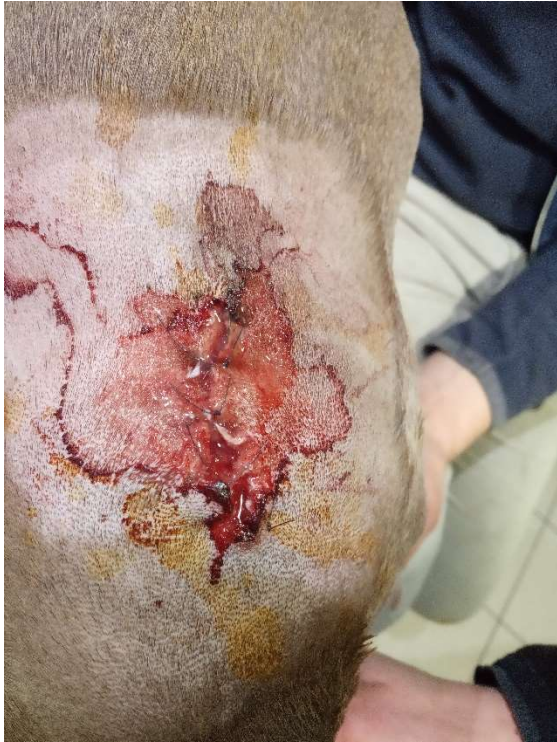Auteurs :

Elisabeth Bégon¹

Sylviane Laurentie¹

¹Anses-ANMV- Département Inspection, Surveillance du Marché et Pharmacovigilance - CS 70611 –
35306 FOUGERES Cedex





Photos : Dr Karine Bureau. En haut : multiples nodules cutanés. En bas à gauche : aspect d'un nodule après exérèse chirurgicale. En bas à droite : lésions des lèvres et du menton.

Exposé :

Un chiot Braque de Weimar de trois mois reçoit sa deuxième injection de primovaccination contre la parvovirose, la maladie de Carré, l'hépatite de Rubarth, le parainfluenza canin et 4 sérovars de Leptospira avec un vaccin adjuvé (voie sous-cutanée dans la zone interscapulaire). Le jour suivant, le chiot présente de multiples masses sous-cutanées sur l'ensemble du corps, dont une localisée au site d'injection du vaccin. Ces masses s'accompagnent d'une altération de l'état général du chiot avec abattement, anorexie et des signes de douleur. Les jours suivants, les masses se multiplient jusqu'à atteindre un total d'une trentaine, et une atteinte des lèvres, du menton et des paupières est notée. Les masses finissent par percer, libérant un liquide visqueux et violacé. Une numération-formule sanguine révèle une légère anémie, une neutrophilie et une monocytose. Deux masses localisées au site d'injection du vaccin sont prélevées pour analyses histologique et bactériologique. La bactériologie revient négative, tandis que l'histologie conclut à une panniculite neutrophilique et nécrosante marquée, chronique. Le diagnostic différentiel inclut une infection bactérienne profonde et une panniculite nécrosante stérile post-traumatique ou post injection.

Un traitement associant antibiotique, corticoïde et pommade ophtalmique est initié, et finalement seuls les corticoïdes à dose immunosuppressive entraineront une régression des lésions. Le chiot guérira totalement.

Quel est votre avis ?

L'avis du pharmacovigilant

Les résultats d'examens et les masses cutanées orientent vers un diagnostic de **panniculite nodulaire stérile**. Les lésions des lèvres, menton et paupières ne sont pas classiquement associées aux panniculites nodulaires stériles et peuvent également évoquer la présence d'une cellulite juvénile concomitante, même si aucun œdème de la face n'est rapporté. En l'absence d'analyse histologique des lésions des lèvres et des paupières, cette hypothèse ne peut cependant être confirmée.

Selon la littérature, la panniculite nodulaire stérile est le plus souvent idiopathique chez le chien, mais des causes sous-jacentes sont identifiées telles qu'un lupus érythémateux disséminé, une polyarthrite rhumatoïde, une affection pancréatique. Aucune prédisposition d'âge, de race ou de sexe n'est démontrée mais certaines sources citent le Braque de Weimar comme une race à risque. A notre connaissance, les réactions médicamenteuses ne sont pas une cause connue de panniculite nodulaire stérile, cependant on peut suspecter un lien possible avec la vaccination, via un mécanisme d'hypersensibilité de type III. Toutefois, dans le cas présent, les nodules sont apparus seulement 24 heures après la vaccination, ce qui semble très court pour un tel mécanisme. Deux autres cas de panniculites (autres qu'au site d'injection, et confirmées à l'histologie), apparues chez des chiens après vaccination, sont enregistrés dans la base de données française de pharmacovigilance: l'un implique le même vaccin que dans le cas présent (son rôle a été jugé douteux), l'autre implique une autre gamme de vaccins (dont le rôle a été jugé possible) et est associé à une pancréatite et une hépatite.

Dans ce cas, le lien entre la vaccination et la survenue de lésions généralisées paraît douteux. Néanmoins, la panniculite se localisant entre autres au niveau du site d'injection, le rôle du vaccin est finalement jugé possible. En ce qui concerne la suspicion de cellulite juvénile, les causes chez le chien étant inconnues et en l'absence de cas comparables déjà déclarés, il n'est pas possible de conclure sur le rôle du vaccin. Un désordre sous-jacent du système immunitaire peut être suspecté chez ce chiot qui présente simultanément une panniculite nodulaire stérile et une suspicion de cellulite juvénile.

Bibliographie :

M. PASTOR, A. SAVET, L. CHABANNE, D. PIN and J.-L. CADORE (2007), Panniculite nodulaire stérile associée à un syndrome néphrotique chez un chien. *Revue Méd. Vét.*, 158, 1, 33-39
O'Kell, A.L., Inteeworn, N., Diaz, S.F., Saunders, G.K. and Panciera, D.L. (2010), Canine Sterile Nodular Panniculitis: A Retrospective Study of 14 Cases. *Journal of Veterinary Internal Medicine*, 24: 278-284
Contreary, C.L., Outerbridge, C.A., Affolter, V.K., Kass, P.H. and White, S.D. (2015), Canine sterile nodular panniculitis: a retrospective study of 39 dogs. *Vet Dermatol*, 26: 451-e105

Par leurs déclarations de pharmacovigilance, les vétérinaires contribuent à une amélioration constante des connaissances sur les médicaments et permettent ainsi leur plus grande sécurité d'emploi. Contribuez à cette mission en déclarant : <https://pharmacovigilance-anmv.anses.fr/>